

Le cœur droit en réanimation

Auteur : S.M ILES, Co-Auteurs: S. Benbernou

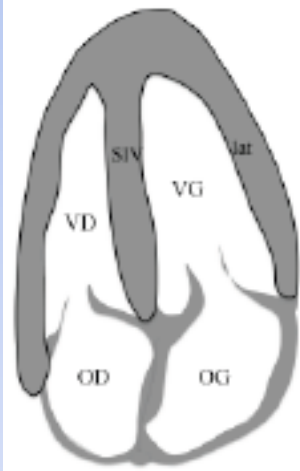
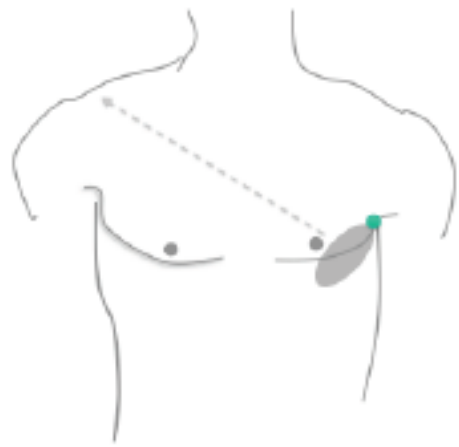
Introduction

- Le cœur droit a pris l'habitude de travailler
 - Dans des conditions de **basses pression**
- Toute augmentation des pressions en aval
 - Retentie sur ses **conditions de charge**
- Ce dernier au sein d'une membrane inextensible (Péricarde)
 - Est appelé à **se distendre**, au dépend **du septum**, et donc, **du VG**
- L'interaction cœur / poumon
 - Facette particulière de la réanimation

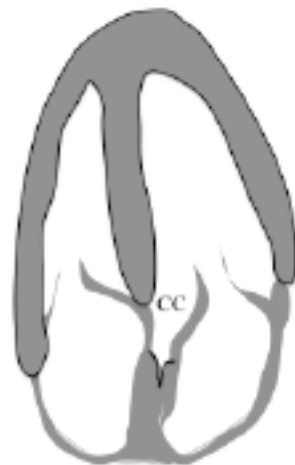Rappel de la sémiologie échographique du cœur droit

- Le cœur droit a pris l'habitude de travailler
 - Dans des conditions de basses pression
- Toute augmentation des pressions en aval
 - Retentie sur ses conditions de charge
- Ce dernier au sein d'une membrane inextensible (Péricarde)
 - Est appelé à se distendre, au dépend du septum, et donc, du VG
- L'interaction cœur / poumon
 - Facette particulière de la réanimation

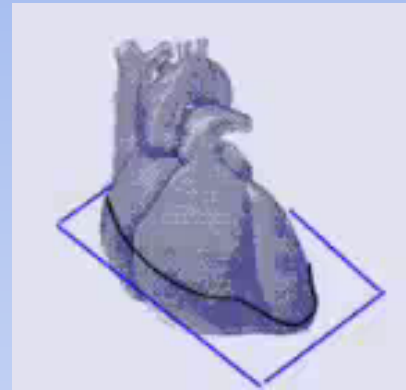
Position de la sonde
Coupe apicale 4 ou 5 cavités



4 cavités

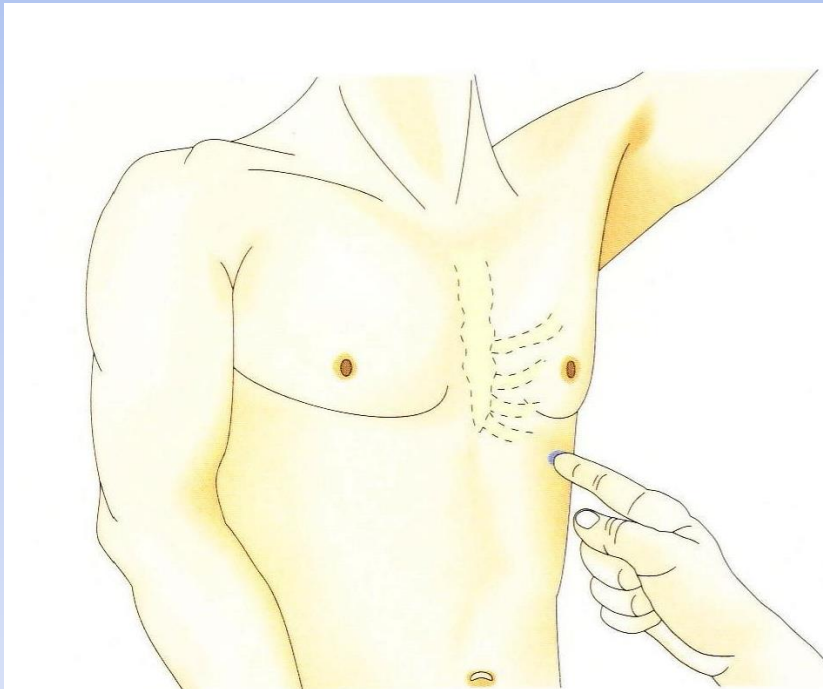


5 cavités

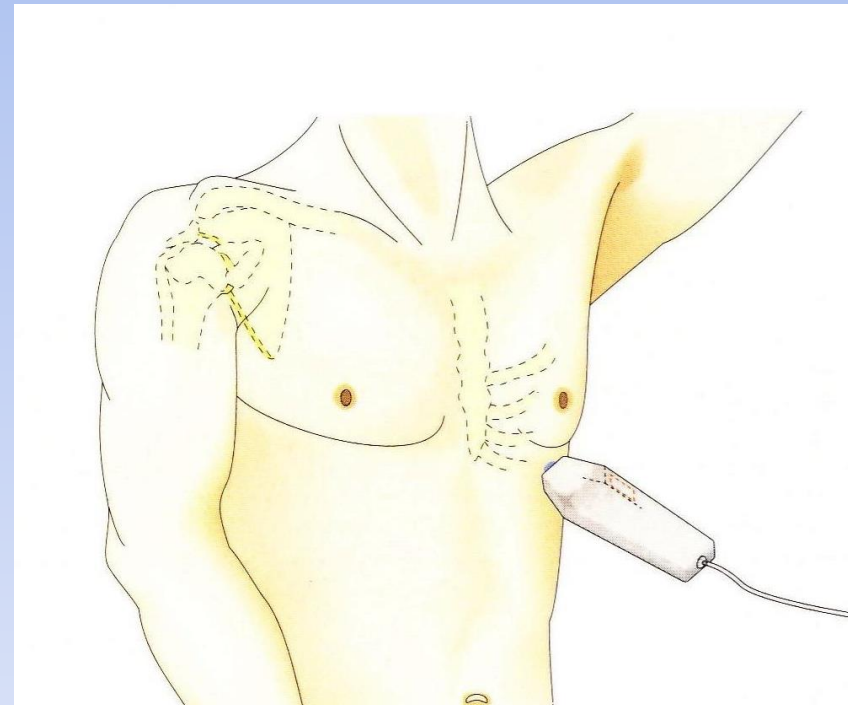


- **La sonde placée:**
 - Choc de pointe.
 - Au dessous et en dehors mamelon gauche.
- **Orientée vers :**
 - L'épaule droite.

**Apicale
04 et 05 cavités**



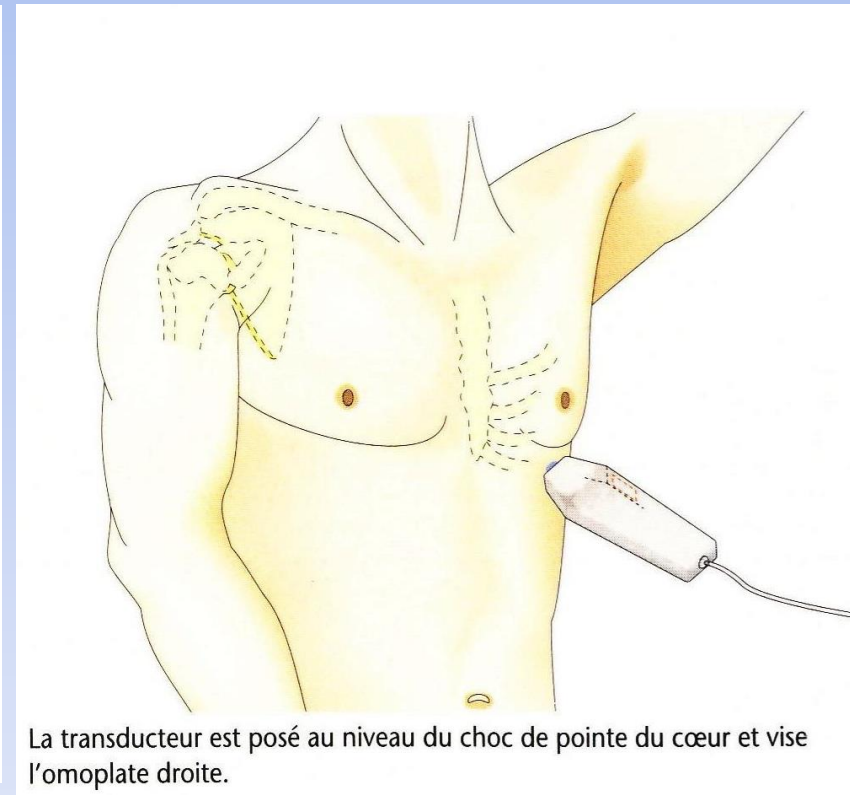
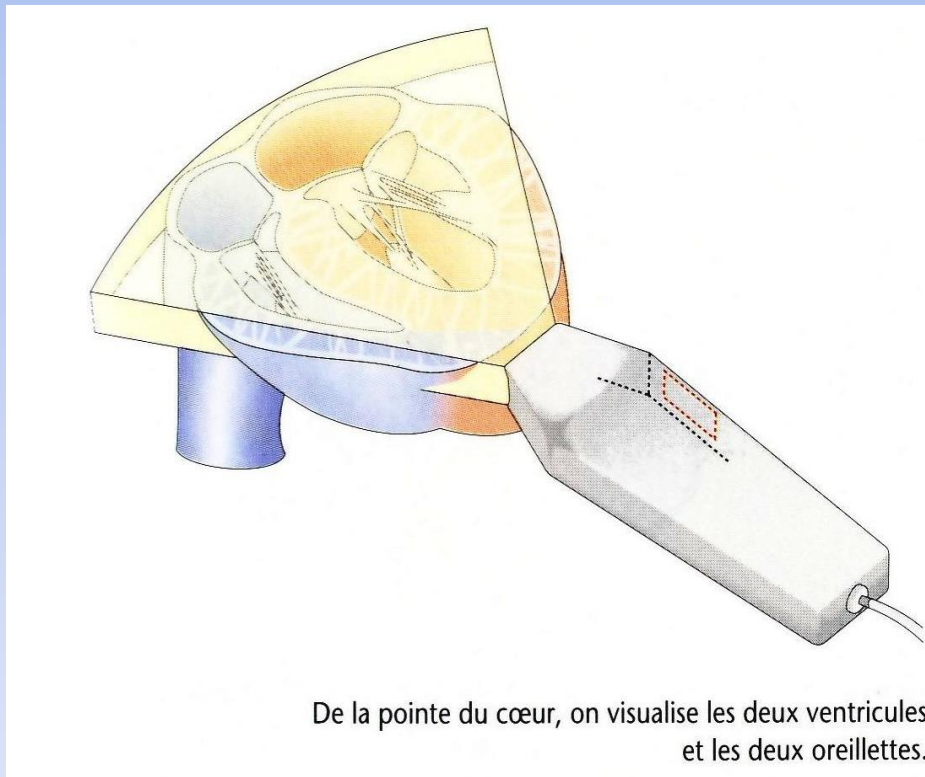
Pour l'exploration de la voie apicale, on recherche le choc de pointe du cœur par la palpation.



La transducteur est posé au niveau du choc de pointe du cœur et vise l'omoplate droite.

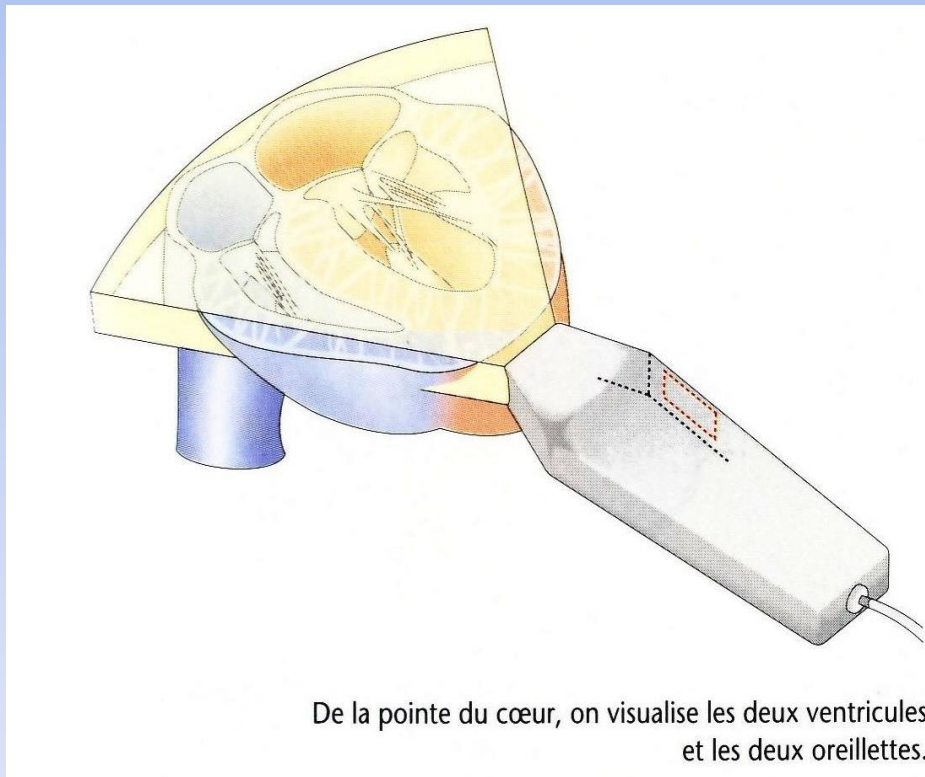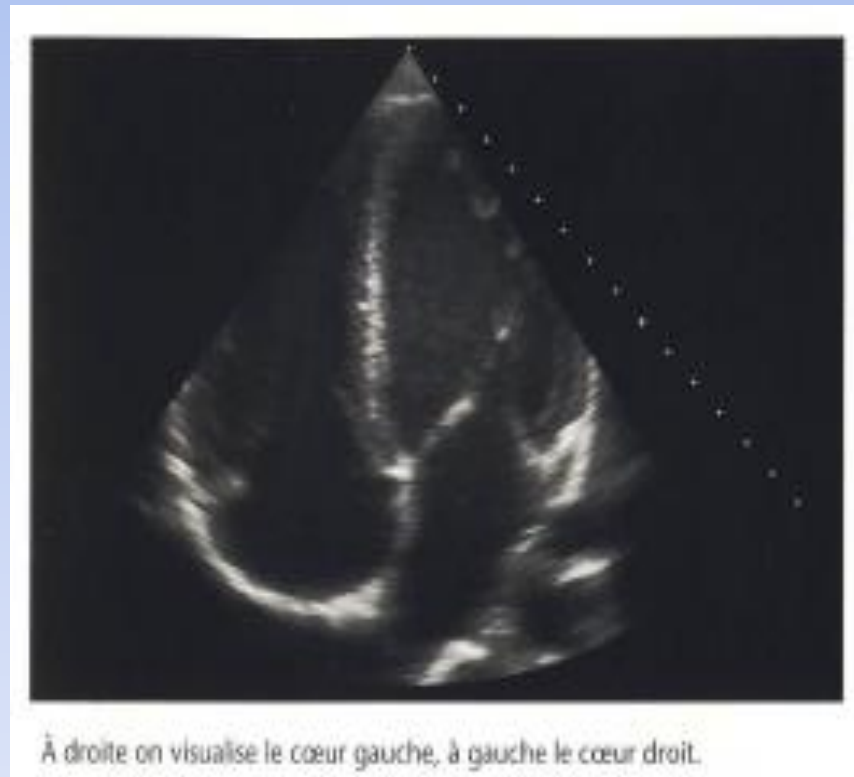
- La pointe du cœur :
 - Se trouve dans :
 - Le sommet du cône d'image.

**Apicale
04 et 05 cavités**



- Les 04 cavités cardiaques :
 - Sont visualisées :
 - En positionnant par convention
 - Les cavités gauches à droite de l'image.

Apicale 04 et 05 cavités



Reconnaitre Dysfonction sévère VD

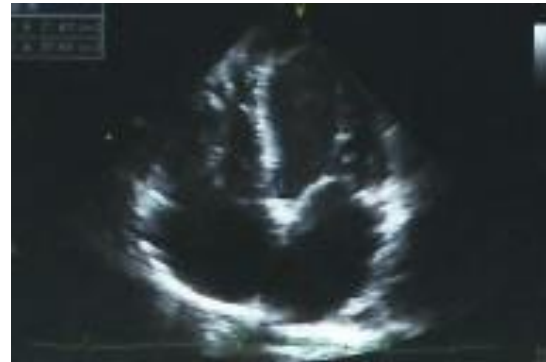1

Rechercher dilatation VCI

VCI dilatée et non
compliante

Doit faire rechercher

Une dilatation VD en aval



2

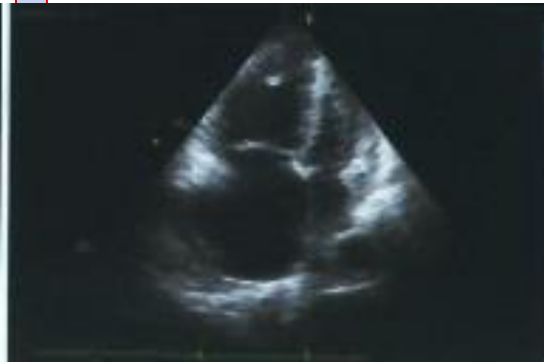Analyse visuelle 4 cavités

Le VD est toujours

Plus petit que le VG

Quand on a du mal à
différencier le VD du VG

C'est qu'il y a un problème



Reconnaitre Dysfonction sévère VD

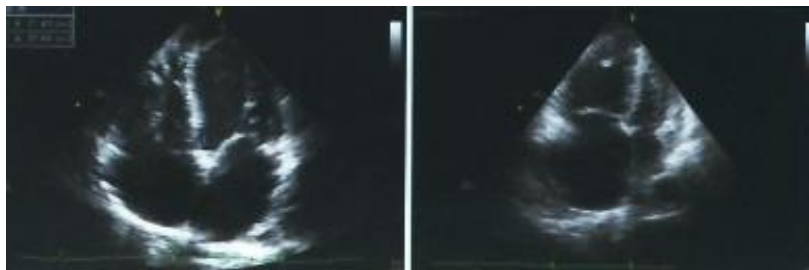
3

Un VD dilaté est un VD défaillant

VD à l'habitude travailler

Dans un système à basse pression

Sg ⇔ OD → Circulation P



4

Toute élévation brutale conditions charge

Vasoconstriction Vx Pulm

Hypercapnie / Hypoxie

Augmentation P+ intra Tx

P° Plat : VT - PEP

Embolie pulmonaire

→ Dilatation VD

Principal moyen d'adaptation

À une soudaine élévation de sa post charge

Reconnaitre Dysfonction sévère VD

5 Un rapport VD / VG > 0,6

Le rapport de taille
télédiastolique

Du VD avec celui du VF

⇔ Dilatation VD

6 Un rapport VD / VG à 1

⇔ Dilatation sévère VD

7 Mesure du TAPSE

Un tir TM en mode M

Centré sur le bord l'anneau
tricuspide

Analyse déplacement de cet
anneau

Au cours du temps

Et mesure la distance
parcourue

Plus le VD se contracte bien

Plus la distance parcourue
ds l'axe longitudinale est
Gde

Reconnaitre Dysfonction sévère VD

8

Mesure de l'onde S au plancher valvulaire

Un Doppler tissulaire

Centré sur le plancher valvulaire

Mesure la vitesse de son déplacement

Durant la contraction longitudinale

En systole, on mesure

La vitesse de déplacement de l'anneau

Dans l'axe longitudinal VD

9

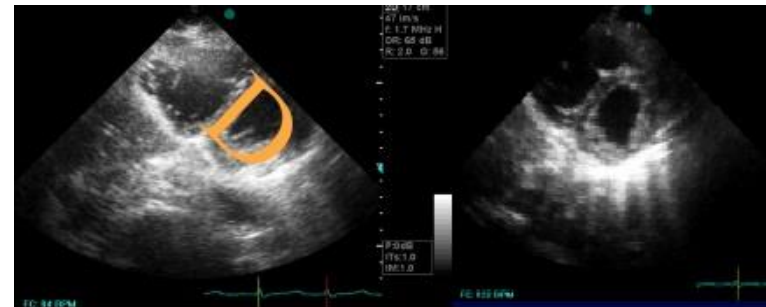Recherche d'un septum paradoxal

En coupe PSPA

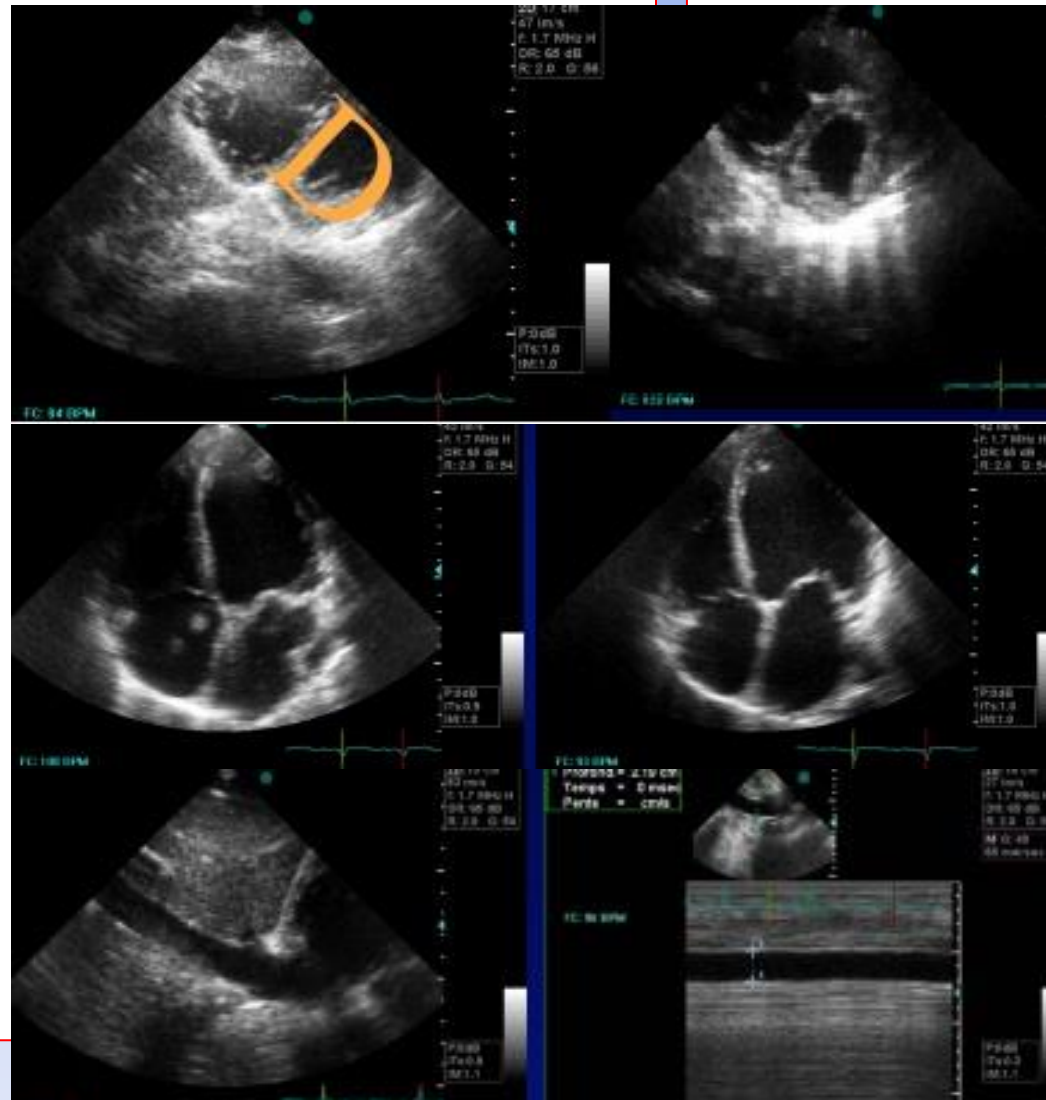
Au lieu d'avoir une forme circulaire, bien arrondie

Le VG prend la forme d'un « D »

Le SIV forme linéaire



Reconnaitre Dysfonction sévère VD



Reconnaitre Dysfonction sévère VD

10

Analyse de la forme /
cinétique

De la paroi libre VD

Hypokinésie

Paroi libre VD

Correspond à

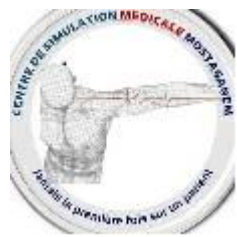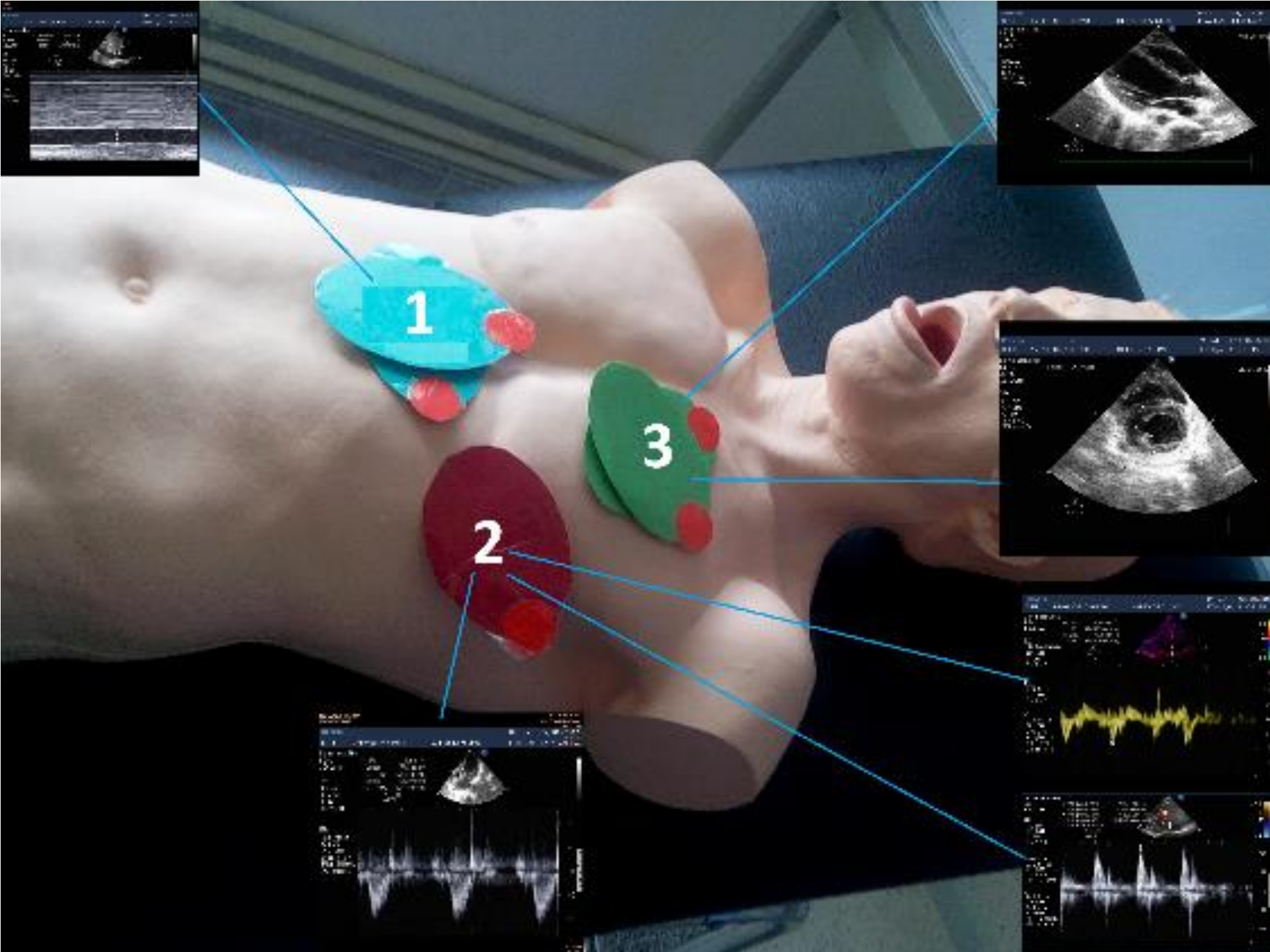
Sténose coronaire droite

Contusion traumatique

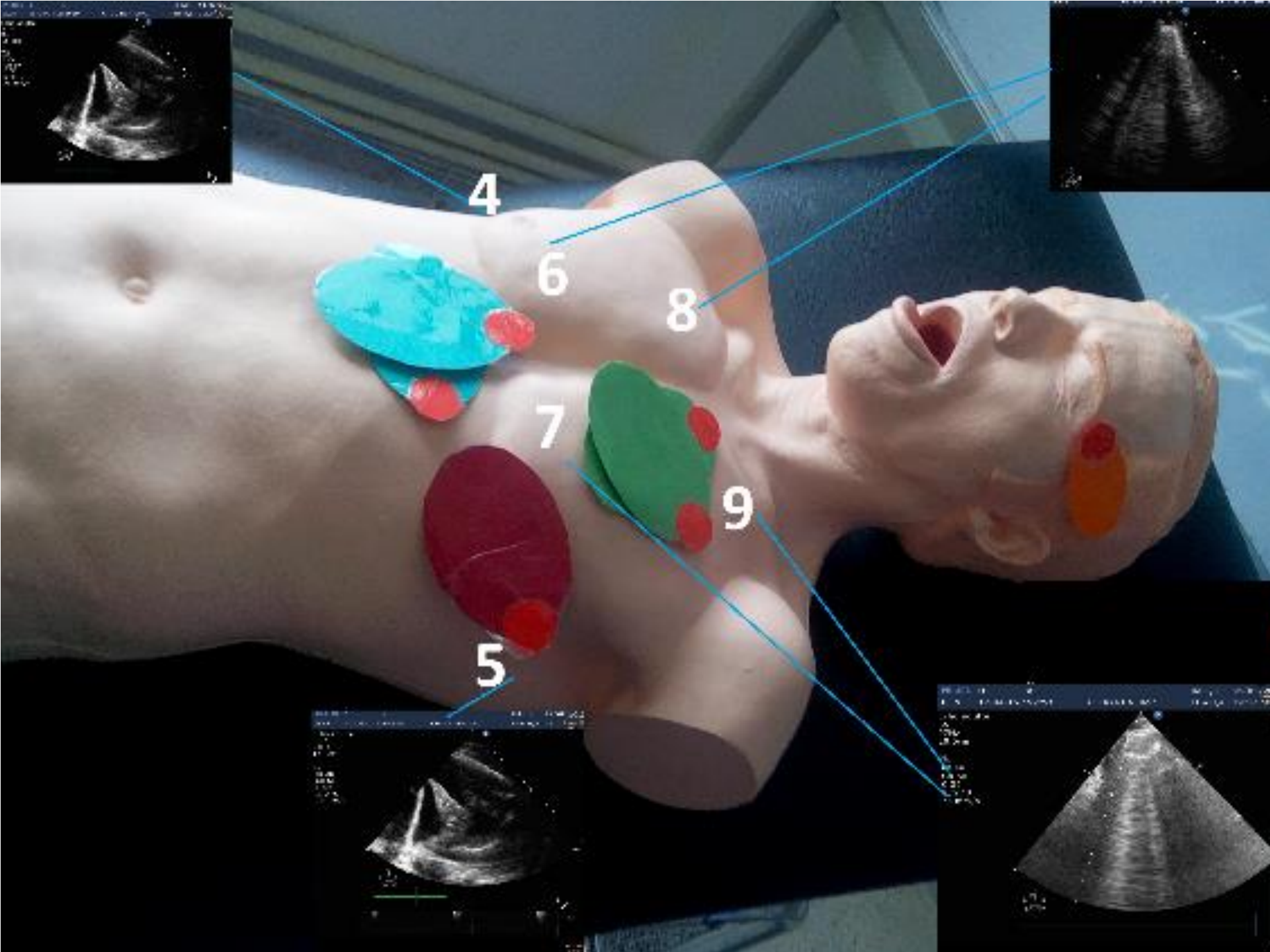
Surcharge en pression / en
volume

Matériels et méthodes

- En présence de défaillance cliniques d'organes nobles
 - Évaluation échographique a été réalisée:
 - Selon un protocole bien déterminé, incluant l'évaluation:
 - La volémie
 - Cœur droit
 - Fonction systolique cœur gauche
 - Fonction diastolique cœur gauche
 - Des poumons



IMAGES : Centre de simulation de Mostaganem



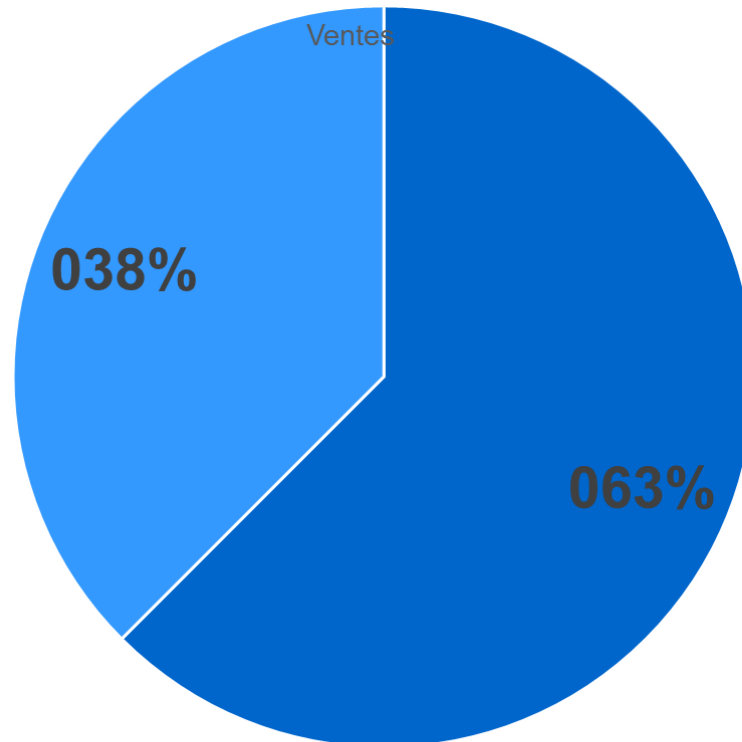
IMAGES : Centre de simulation de Mostaganem

Matériels et méthodes

- Dans cette étude, nous avons ;
 - Identifié les patients présentant
 - Une **dilatation du VD**
 - Classifié cette dilatation en
 - **Modérée / Sévère**
- Recherché parmi les patients présentant une défaillance VD, la présence d'un / une
 - **Défaillance respiratoire:**
 - SDRA / Inhalation / Pneumopathie / Embolie pulmonaire

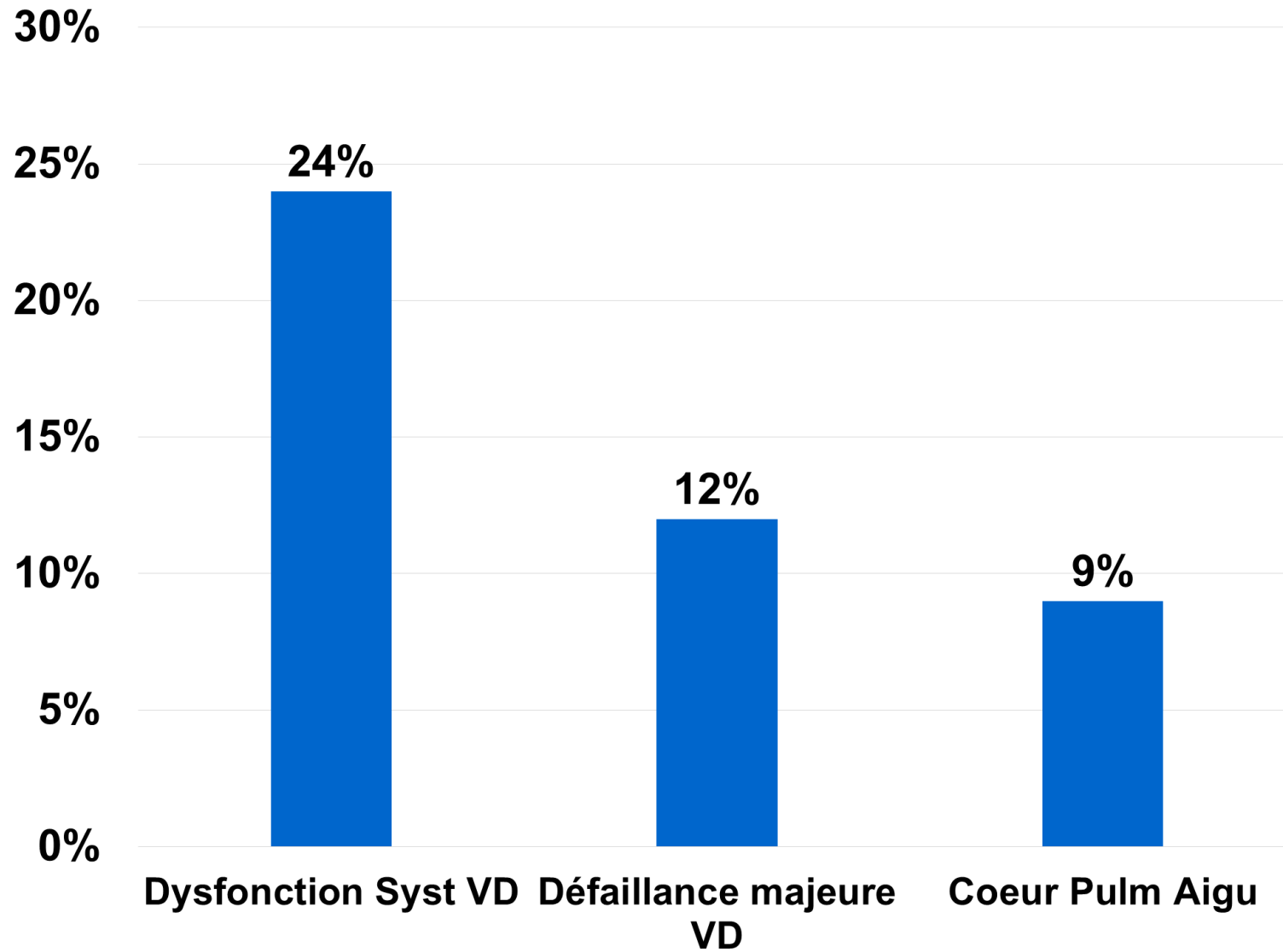
Résultats

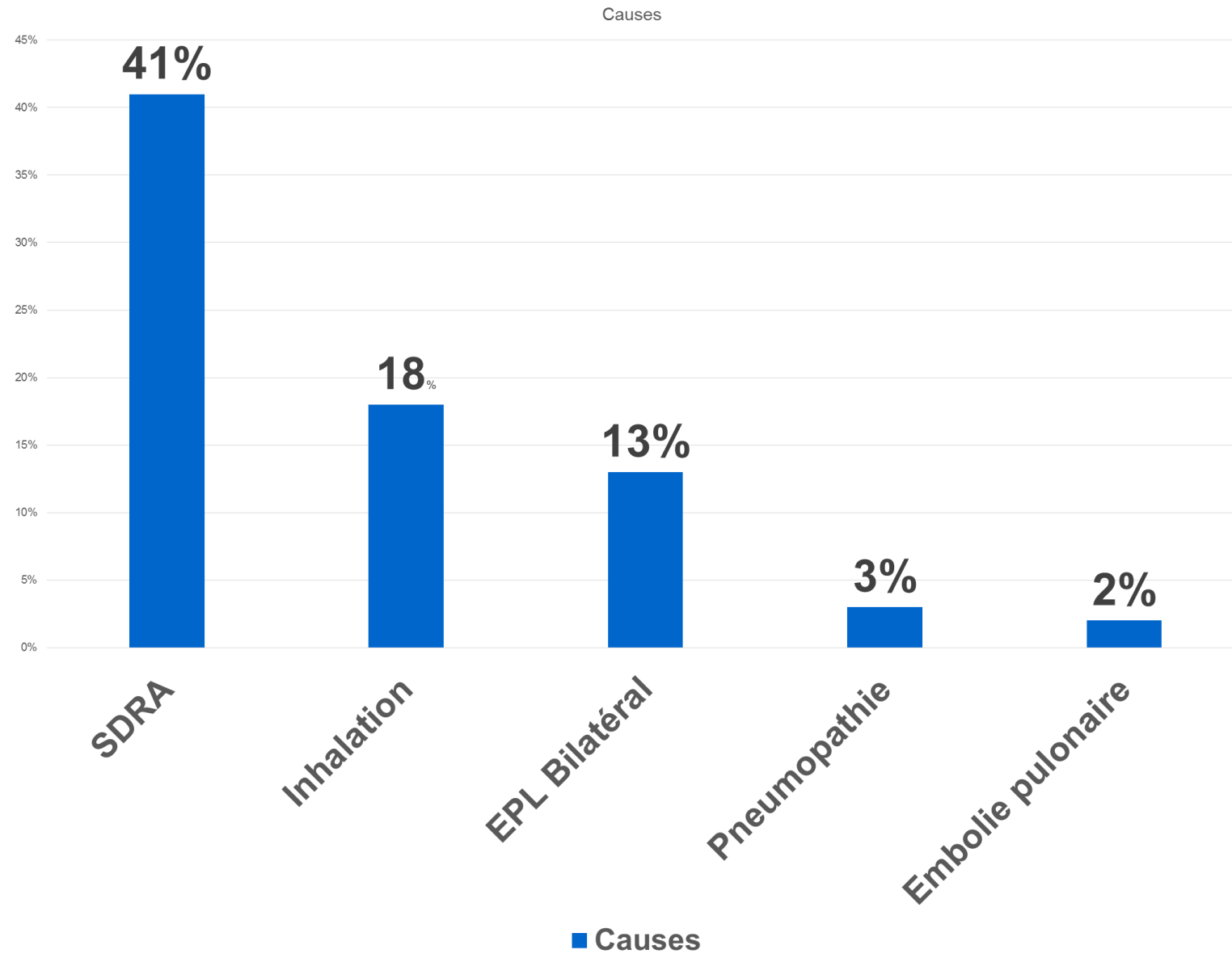
- Sur un total de 106 patients, évalués en réanimation :
 - (n66) 62,5%
 - Ont présenté une **dilatation visuelle du Ventricule droit**
 - Parmi les quels,
 - 24 % présentaient une **dysfonction systolique du VD**
 - Objectivée par : **TAPSE < 18**
 - 12 % présentaient une **dilatation majeure du VD**
 - Objectivée par un rapport **VD / VG > 1**
 - 09 % présentaient un **cœur pulmonaire aigu**
 - 96 % présentaient une **défaillance respiratoire**
 - SDRA (41%) / Inhalation (18%) / EPL BiLat (13,6%) /
 - Penumopathie (3%) / Embolie pulmonaire (3%) Mortalité 41%



■ VD dilaté ■ V non dilaté

type de défaillance





Discussion

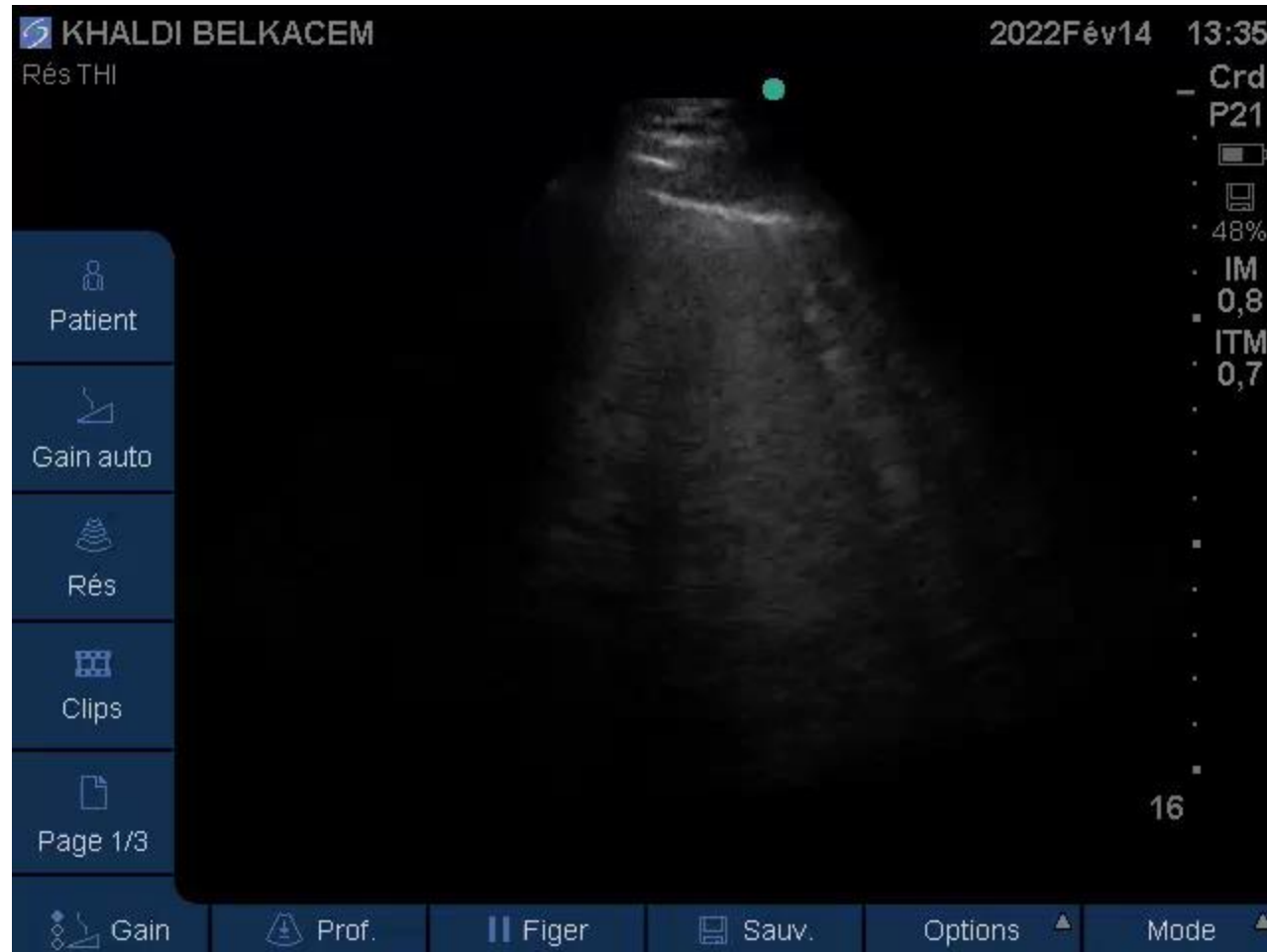- L'interaction cœur / poumon
 - Et ses conséquences en réanimation
 - Abondent dans la littérature
- Nous avons retrouvé dans la littérature
 - Septum paradoxal 13% Vs 9% dans notre étude
 - Mortalité de 32% Vs 41 % dans notre étude

Conclusion

- L'évaluation du cœur droit en réanimation
 - Doit faire partie intégrante du **monitorage**
 - Du patient de réanimation présentant une **défaillance respiratoire**
- La détection précoce :
 - De la **défaillance ventriculaire droite**:
 - Est **nécessaire** à la **prévention** de ses **complications**

Bibliographie

1. Vieillard Baron et al. Acute cor pulmonale in acute respiratory distress syndrome submitted to protective ventilation: incidence, clinical implications, and prognosis. Critical care medicine 2001.
2. Mekontson Dessap et al, Acute cor pulmonale during protective ventilation for acute respiratory distress syndrome: prevalence, predictors, and clinical impact. Intensive Care Med. 2016



IMAGES : Centre de simulation de Mostaganem