

Intérêt de l'échographie pour abords veineux périphériques et centraux



SAARSIU
SOCIÉTÉ ALGÉRIENNE D'ANESTHÉSIE, DE RÉANIMATION,
DES SOINS INTENSIFS ET DES URGENCES


22^{ème}
CONGRÈS NATIONAL

Date limite de soumission des abstracts
le 15 octobre 2022

www.saarsiu.com contact@saarsiu.com

- Conférence d'actualisation en Anesthésie, Réanimation, Soins rigoureux et urgences
- Communications orales
- E-Posters
- Ateliers
- Rencontre avec l'industrie
- Assemblée générale électorale

B. AMZIANE
Chu de Douera



15 au 17/12/2022

Introduction

- L'échographie est recommandée dans certains pays pour l'abord vasculaire veineux central, voir périphérique (veine basilique par exemple)
- Elle permet un repérage préalable ou une visualisation en temps réel de la veine choisie et de la progression du cathéter dans la veine avec un taux de réussite important, même pour les veines difficiles d'accès
- la position du cathéter est ainsi quasiment certifiée

Introduction

L'utilisation de l'échographie pour les accès veineux centraux n'est pas une nouveauté puisqu'elle apparait dans la littérature dès 1987.

- A partir des années 2000 que sa diffusion va s'accélérer à l'issue recommandations anglaises du « **National Institute of Clinical Excellence** »
- la méta analyse de Hind



National Institute for Clinical Excellence

Technology Appraisal No. 49

Guidance on the use of ultrasound locating devices for placing central venous catheters

Issue date: September 2002

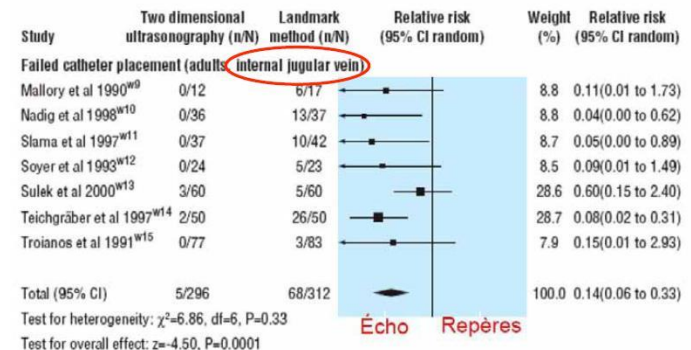
Review date: August 2005

- 1.1 Two-dimensional (2-D) imaging ultrasound guidance is recommended as the preferred method for insertion of central venous catheters (CVCs) into the internal jugular vein (IJV) in adults and children in elective situations.
- 1.2 The use of two-dimensional (2-D) imaging ultrasound guidance should be considered in most clinical circumstances where CVC insertion is necessary either electively or in an emergency situation.

BMJ Ultrasonic locating devices for central venous cannulation: meta-analysis

Daniel Hind, Neill Calvert, Richard McWilliams, Andrew Davidson, Suzy Paisley, Catherine Beverley and Steven Thomas

BMJ 2003;327:361
doi:10.1136/bmj.327.7411.361




Nationale Institute for clinical excellence(NICE)

a publier au royaume uni les recommandations suivantes:

- **Le guidage de la ponction par échographie 2D est recommandée lors de la mise en place des cathéter veineux centraux par voie jugulaire interne chez l'adulte et chez l'enfant**
- Dans les situations d'urgences, la possibilité de recourir aux ultrasons devrait être considéré
- Une formation appropriée des professionnels susceptible de placer des cathéters centraux sous échoguidage est recommandé
- L'utilisation du doppler sonore comme mode de guidage n'est pas recommandée

Recommandations



Recommandations Formalisées d'Experts



Recommendations

TECHNICAL REPORT

INTERNATIONAL JOURNAL OF LABORATORY HEMATOLOGY
Int. J. Lab. Hem. 2007, **29**, 261–278

Guidelines on the insertion and management of central venous access devices in adults

L. BISHOP*, L. DOUGHERTY*, A. BODENHAM*, J. MANSI*, P. CROWE*, C. KIBBLER*, M. SHANNON**, J. TRELEAVEN†

- Ultrasound guided insertion is **recommended** for all routes of central venous catheterization. The use of ultrasound is also recommended for the insertion of PICC when the peripheral veins are not visible or palpable.



Guidelines for the Prevention of Intravascular Catheter-Related Infections, 2011

7. **Use** ultrasound guidance to place central venous catheters (if this technology is available) to reduce the number of cannulation attempts and mechanical complications. Ultrasound guidance should only be used by those **fully trained** in its technique. [60–64].
Category 1B



Making Health Care Safer: A Critical Analysis of Patient Safety Practices

Use of real-time ultrasound guidance during central line insertion to prevent complications;

Practice Guidelines for Central Venous Access

A Report by the American Society of Anesthesiologists Task Force on Central Venous Access

Anesthesiology 2012; 116:539–73

Use static ultrasound imaging before prepping and draping for prepuncture identification of anatomy to determine vessel localization and patency when the internal jugular vein is selected for cannulation. Static ultrasound may be used when the **subclavian or femoral vein** is selected.

Use real time ultrasound guidance for vessel localization and venipuncture when the **internal jugular vein** is selected for cannulation (see fig. 1). Real-time ultrasound may be used when the subclavian or femoral vein is selected. The Task Force recognizes that this approach may not be feasible in emergency circumstances or in the presence of other clinical constraints.

International evidence-based recommendations on ultrasound-guided vascular access intensive Care Med(2012)

Table 4 Recommendations on ultrasound vascular access in adults and cost-effectiveness

Ultrasound vascular access in adults

Domain code	Suggested definition	Level of evidence	Degree of consensus	Strength of recommendation
D4.SD2.S1	Ultrasound guidance should be routinely used for short-term central venous access in adults	A	Very good	Strong
D4.SD2.S2	Ultrasound guidance should be routinely used for long-term central venous access in adults	A	Very good	Strong
D4.SD2.S3	PICCs should be routinely inserted at mid arm level by ultrasound	A	Very good	Strong

Table 3 Recommendations on ultrasound vascular access in neonates and children

Ultrasound vascular access in neonates and children

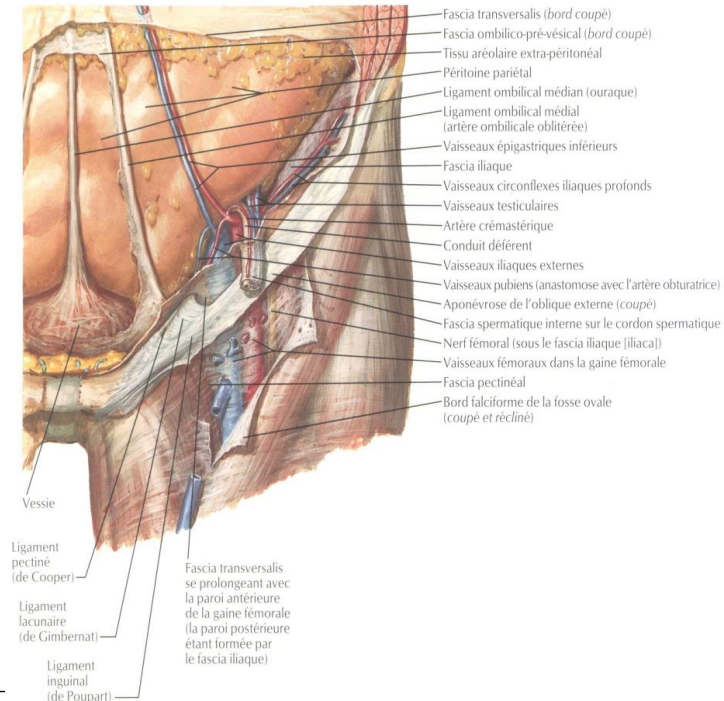
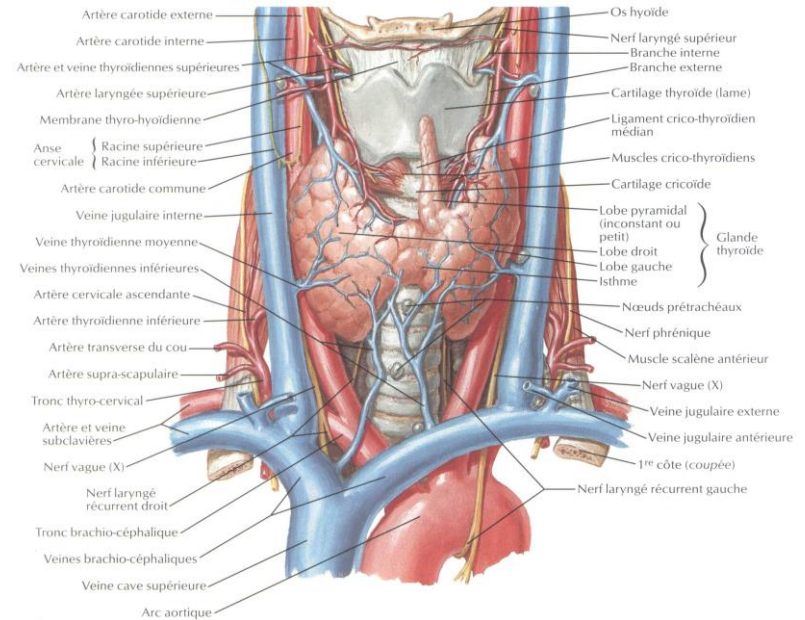
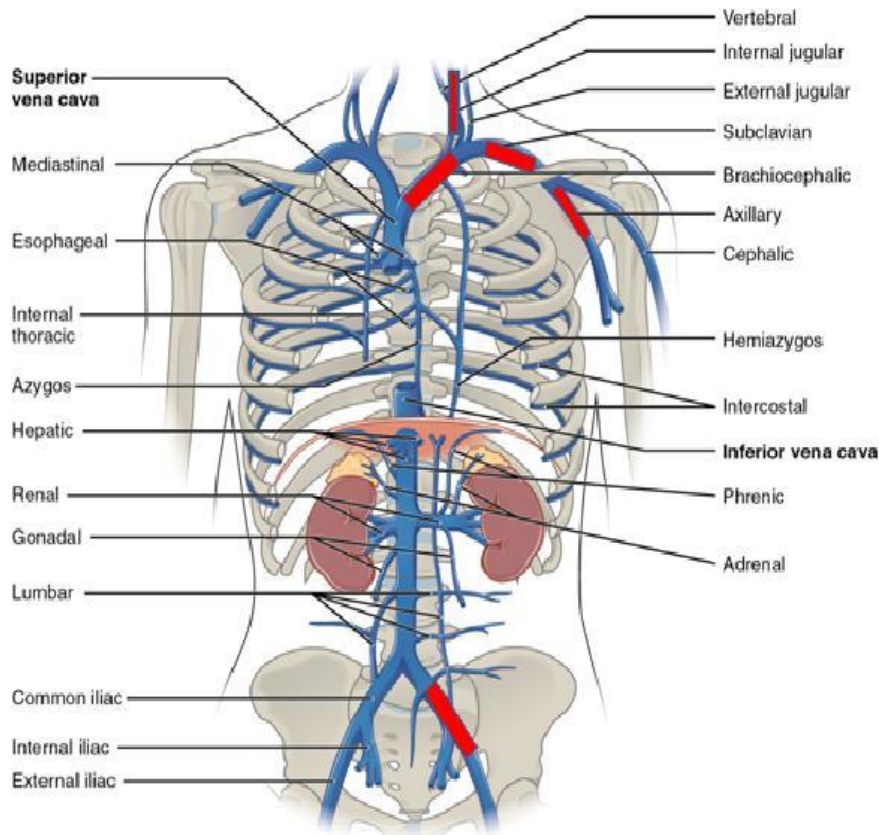
Domain code	Suggested definition	Level of evidence	Degree of consensus	Strength of recommendation
D4.SD1.S1-2	Ultrasound guidance should be routinely used for short- and long-term central venous access in children and neonates	A	Very good	Strong
D4.SD1.S3	Ultrasound vessel imaging with ultrasound assistance as “a minimum” should be routinely performed before internal jugular vein puncture in neonates	A	Very good	Strong

R.4 pédiatrique- en pédiatrie, il faut privilégier une technique de pose échoguidée des cathéters veineux centraux et des cathéters artériels en comparaisons à un repérage anatomique.

RFE- ADARPEF- GFRUP 2019 gestion des abords vasculaires en réanimation **GRADE I**

Voies veineuses centrales

- Veine jugulaire interne (VJI)
- Veine sus et sous Clavière
- Veine fémorale



Pourquoi passer à l'échographie?

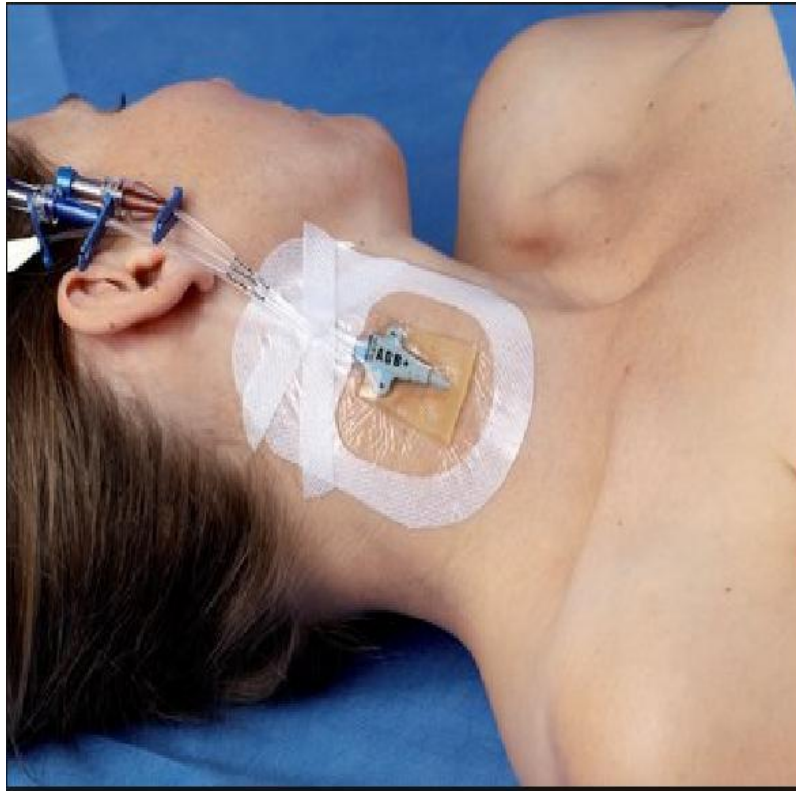
Intérêt de l'échographie

- ❑ Elle augmente le succès à la ponction
- ❑ Elle diminue le nombre de ponctions
- ❑ Elle diminue le taux d'échecs
- ❑ Elle diminue le taux de complications
- ❑ Elle permet de détecter des variations anatomiques,

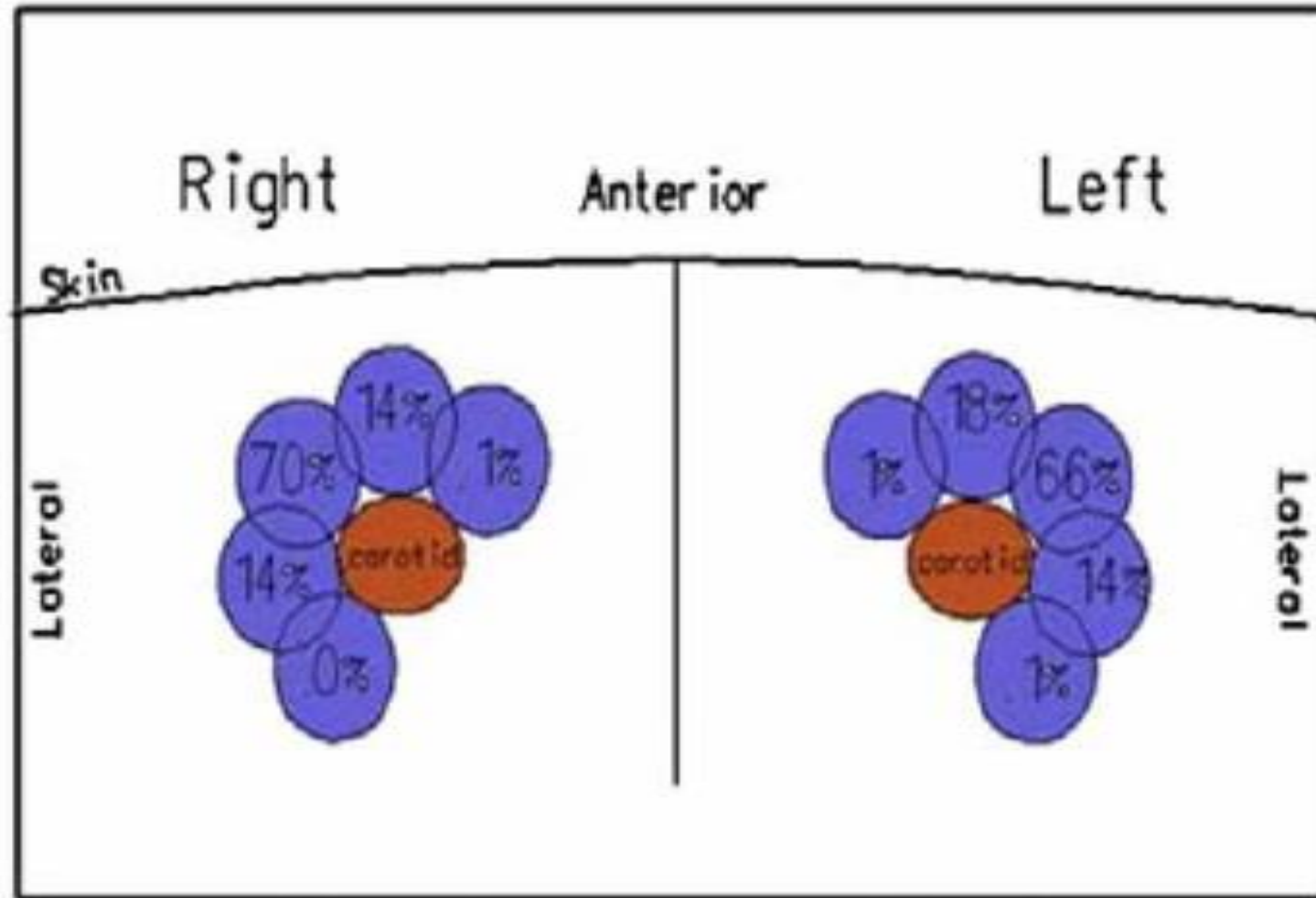


Supériorité de la technique de ponction échoguidée vs la ponction à l'aveugle

Abord de la veine jugulaire interne

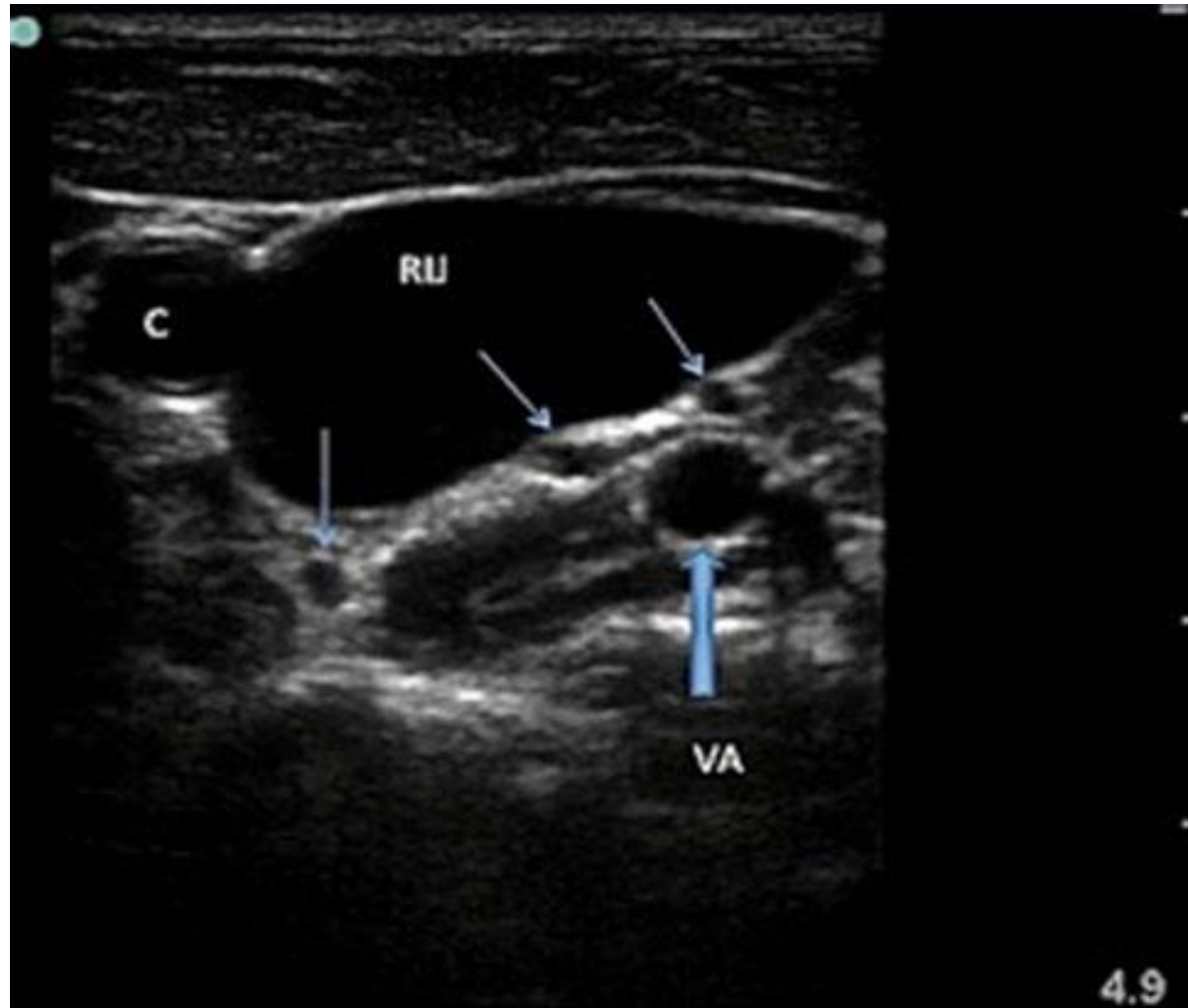


Variations anatomiques

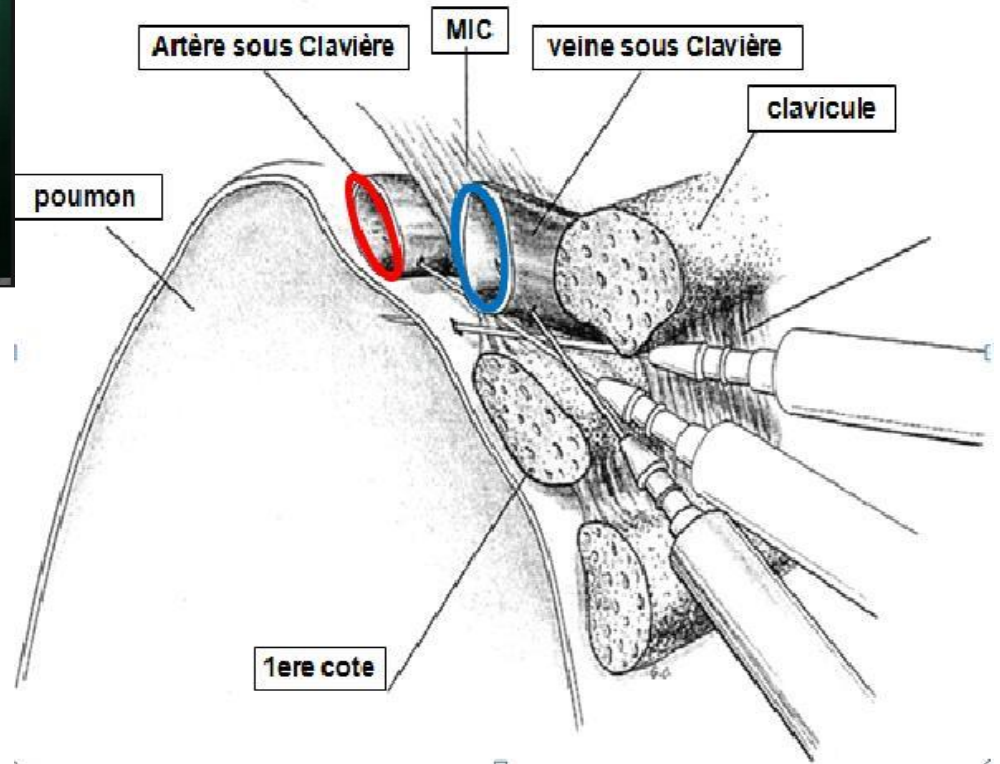
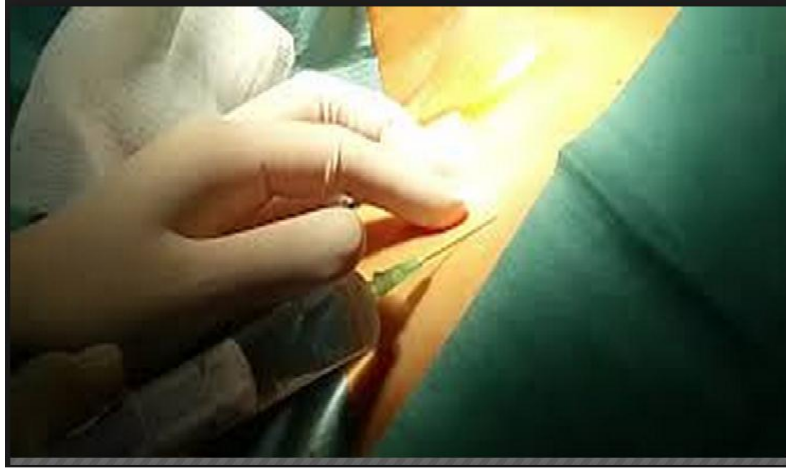

Possible relations of the internal jugular vein with the carotid artery (left and right).

Artère vertébrale



Technique à l'aveugle: complications



Complications nerveuses

- Plusieurs **lésions nerveuses** ont été rapportées:
 - Syndrome de Claude Bernard-Horner (atteinte de la chaîne sympathique).
 - Paralysie hémidiaphragmatique (atteinte d'un nerf phrénique).
 - Paralysie des cordes vocales, après tentative de ponction bilatérale.

Complications des ponctions à l'aveugle

6 à 20% de complications selon le site

Table 2. Frequency of Mechanical Complications, According to the Route of Catheterization.*

Complication	Frequency		
	Internal Jugular	Subclavian <i>percent</i>	Femoral
Arterial puncture	6.3–9.4	3.1–4.9	9.0–15.0
Hematoma	<0.1–2.2	1.2–2.1	3.8–4.4
Hemothorax	NA	0.4–0.6	NA
Pneumothorax	<0.1–0.2	1.5–3.1	NA
Total	6.3–11.8	6.2–10.7	12.8–19.4

* Data are from Merrer et al.,⁵ Sznajder et al.,⁶ Mansfield et al.,⁸ Martin et al.,²² Durbec et al.,²³ and Timsit et al.²⁴ NA denotes not applicable.

The NEW ENGLAND JOURNAL of MEDICINE

Preventing Complications of Central Venous
Catheterization

David C. McGee, M.D., and Michael K. Gould, M.D.

N Engl J Med 2003;348:1123-33.

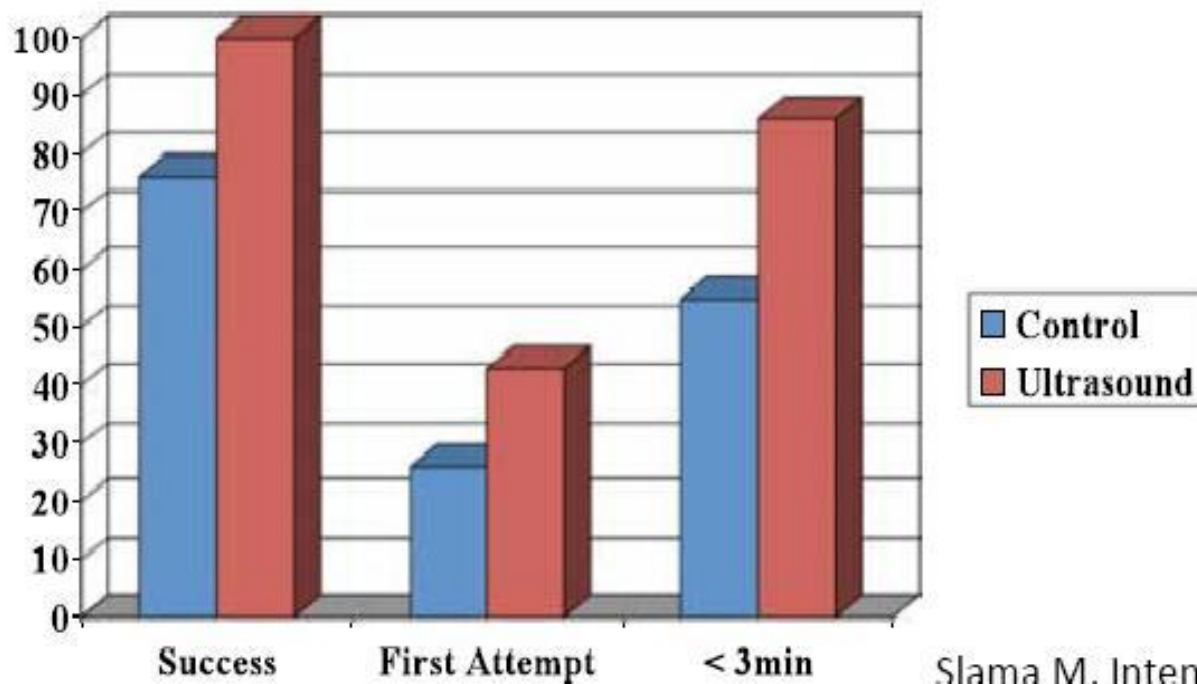
Echoguidage VJI = Plus de réussites

Table 2 Comparison of ultrasound and external landmark techniques in internal jugular vein cannulation

	Control group	Ultrasound group
Number of patients	42	37
Initial technique successful	32 (76%)	37 (100%) ^b
Access time (s)	235 ± 408	95 ± 174 ^a
First needle pass successful	11 (26%)	16 (43%)
Access time < 3 min	23 (55%)	32 (86%) ^b
Carotid artery puncture	5 (12%)	5 (14%)

Values in parentheses are percentages

^a $p = 0.06$ and ^b $p < 0.01$ vs control group



Plus de réussite avec moins de complication

Ultrasound-Assisted Cannulation of the Internal Jugular Vein

A Prospective Comparison to the External Landmark-Guided Technique

Bart G. Denys, MD; Barry F. Uretsky, MD; and P. Sudhakar Reddy, MD

Circulation Vol 87, No 5 May 1993

Techniques/ No. patients	Landmark 302	Ultrasound 1 302	Ultrasound 2 626
			* p≤0.001
Succès total (%)	88	100*	100*
Temps d'accès (sec)	44.5	10.3*	9.7*
Ponction carotide (%)	8	2.6*	1.3*
Hématome	1.7	0.3*	0.5*
Irritation plexus brachial	3.3	0*	0.3*
No. tentatives	2.5	1.2*	1.4*
Succès après 1 ponction (%)	38.4	82*	75.6*

Complications infectieuses

Moins de complications

- Temps de réalisation réduit
- Moins de tentatives de ponction

Real-time ultrasound-guided catheterisation of the internal jugular vein: a prospective comparison with the landmark technique in critical care patients

Dimitrios Karakitsos¹, Nicolaos Labropoulos², Eric De Groot³, Alexandros P Patrianakos⁴,

Critical Care 2006, 10:R162

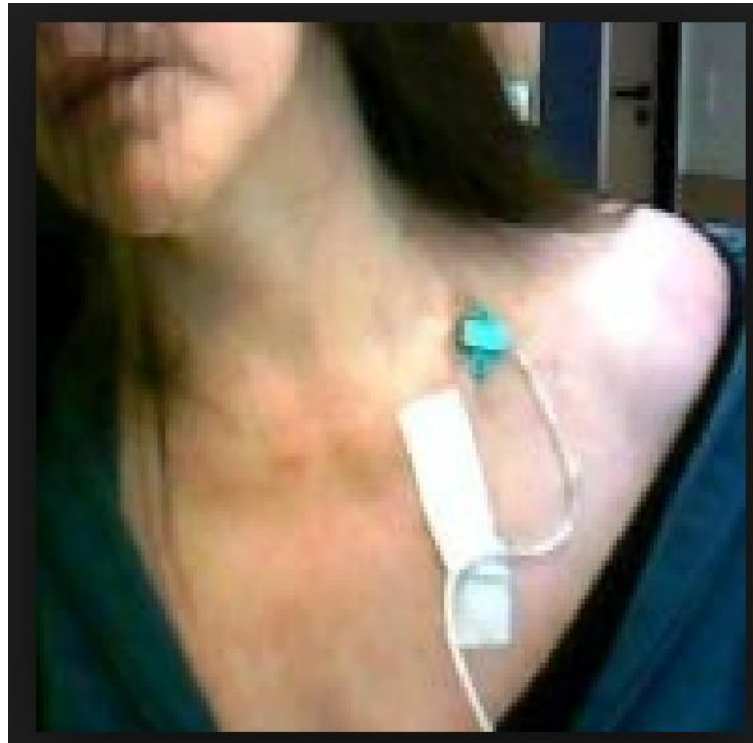Table 2

Outcome measures in the ultrasound group versus the landmark group of patients

Outcome measures	Ultrasound group (n = 450)	Landmark group (n = 450)
Access time (seconds)	17.1 ± 16.5 (11.5 to 41.4) ^a	44 ± 95.4 (33.2 to 77.5)
Success rate	450 (100%) ^a	425 (94.4%)
Carotid puncture	5 (1.1%) ^a	48 (10.6%)
Haematoma	2 (0.4%) ^a	38 (8.4%)
Haemothorax	0 (0%) ^a	8 (1.7%)
Pneumothorax	0 (0%) ^a	11 (2.4%)
Average number of attempts	1.1 ± 0.6 (1.1 to 1.9) ^a	2.6 ± 2.9 (1.5 to 6.3)
CVC-BSI	47 (10.4%) ^a	72 (16%)

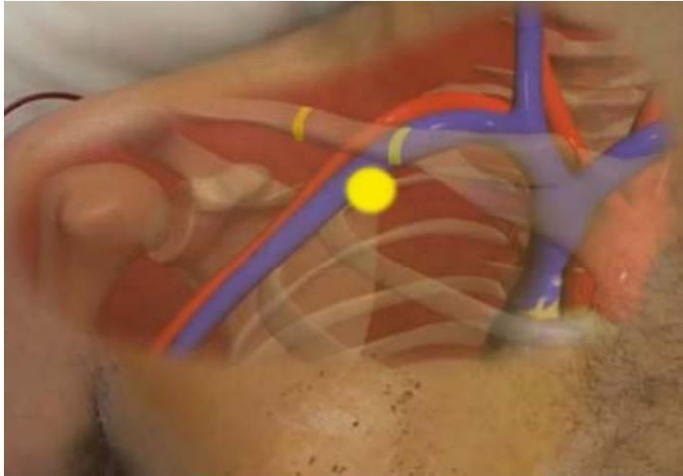
^aComparison of the outcome measures between the ultrasound group and the landmark group of patients ($p < 0.001$). Access time and average number of attempts are expressed as mean ± standard deviation (95% confidence interval). Success rate, carotid puncture, haematoma, haemothorax, pneumothorax, and CVC-BSI are expressed as the absolute number of patients and percentage of their group. CVC-BSI, central venous catheter-associated blood stream infection.

Veine sus-claviculaire

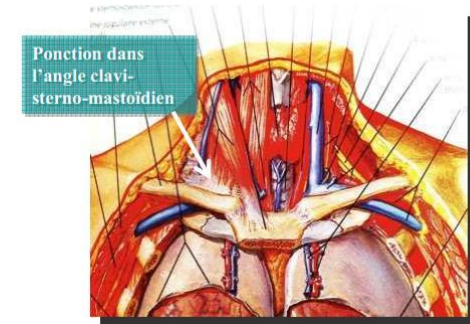
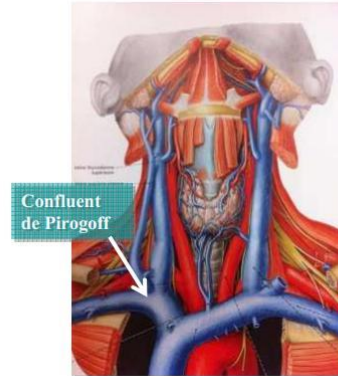


Veine sus-claviculaire

Rappel anatomique:

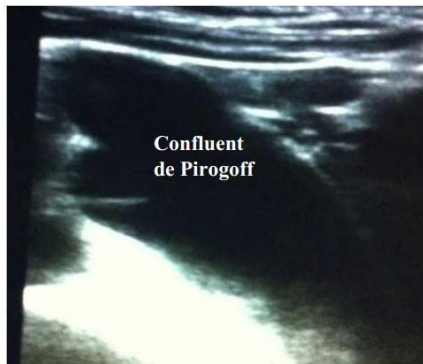

Rappels d'anatomie

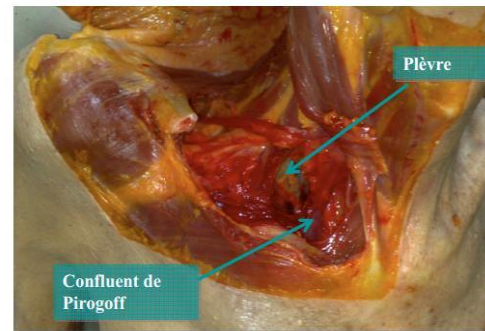


Confluent de Pirogoff par voie sus-claviculaire

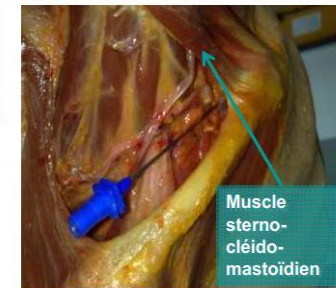
3



Dissection du confluent de la région sus-claviculaire



Dissection par voie sus-claviculaire, accès au confluent de Pirogoff. Par le Pr M. Labrousse. Laboratoire d'Anatomie de la Faculté de médecine de Reims



A propos de la ponction échoguidée de la voie sus-claviculaire

- En 2001, paraît un « case report » sur la pose échoguidée de deux cathéters par voie sus-claviculaire auprès de patients en insuffisance rénale chronique.
- En mars 2011, l'équipe de Breshan et al. publie une étude prospective sur la ponction échoguidée par voie sus-claviculaire du confluent de Pirogoff. Ils incluent 35 enfants. **Taux de succès de 100%.**
- En novembre 2011, l'équipe de Rhondali et al. évalue l'approche sus-claviculaire de la veine sous-clavière. Ils incluent 42 enfants. **Taux de succès de 100%.**
- En 2012, l'équipe de Breshan et al. publie une analyse rétrospective portant sur la pose de 183 cathéters par voie sus-claviculaire chez des enfants de moins de 10 kilogrammes. **Taux de succès est de 98,9 %.**

A propos de la ponction echoguidee de l'abord sus claviculaire

- Une incidence très basse de ponction artérielle accidentelle et quasi nulle pour le pneumothorax.

Nordi, anaesth Crit Pain Med 2016

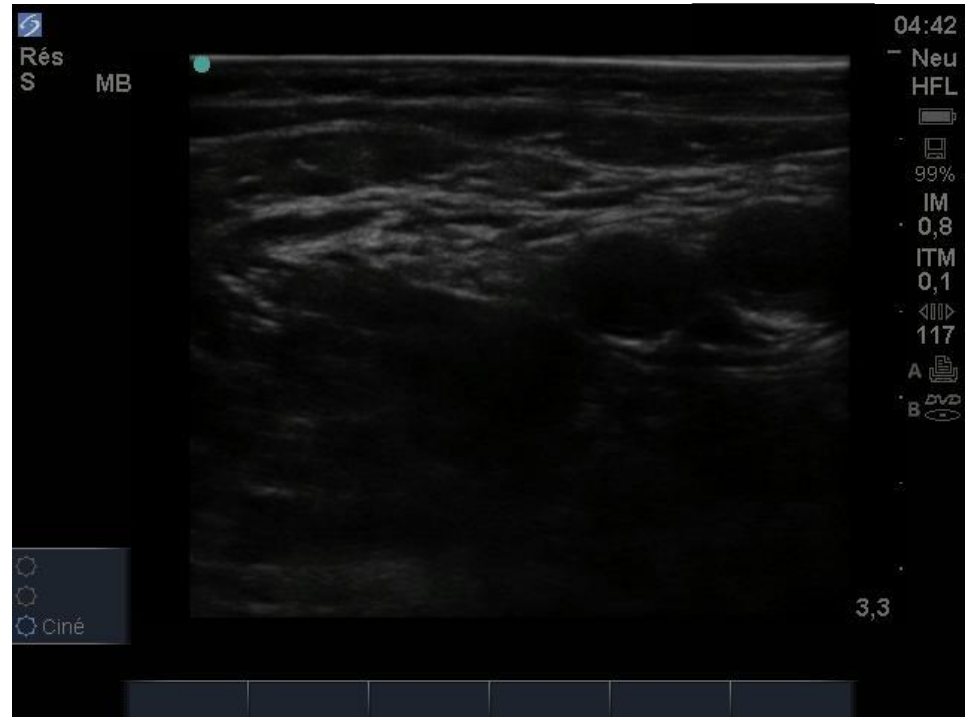
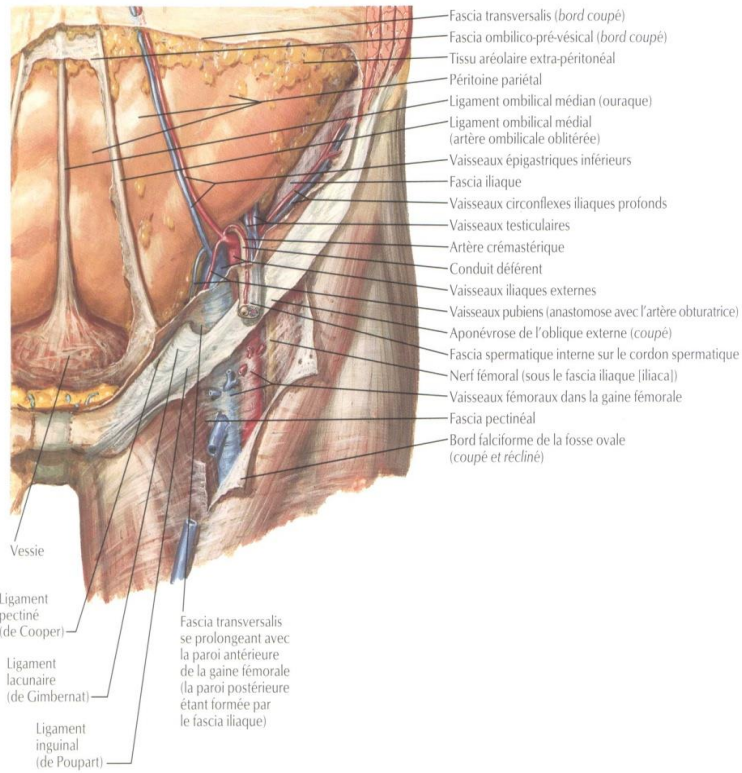
- Plus de succès a la première ponction.

Oulego-Erroz.J Crit Care 2016

- Moins de complications infectieuses et thrombotiques

Habat, Eur J Pediatr 2018

Veine fémorale



Sémiologie ultrasonore

la visualisation des vaisseaux est beaucoup plus facile que la visualisation des nerfs

Structures	Echographie	Doppler
Veine	Anéchogène, vide échographique, compressible	Effet doppler
Artère	Anéchogène, vide échographique, peu compressible battante à la compression	Mesurable Codage couleur

Matériels

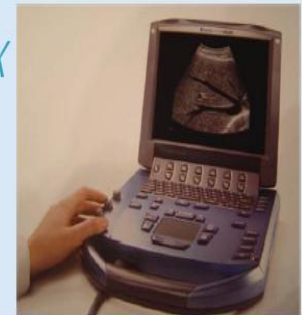- Echographe
- sonde linéaire (6 – 13 MHz)
- Kit cathéter central
- antiseptique (bétadine)

Echographie : le matériel

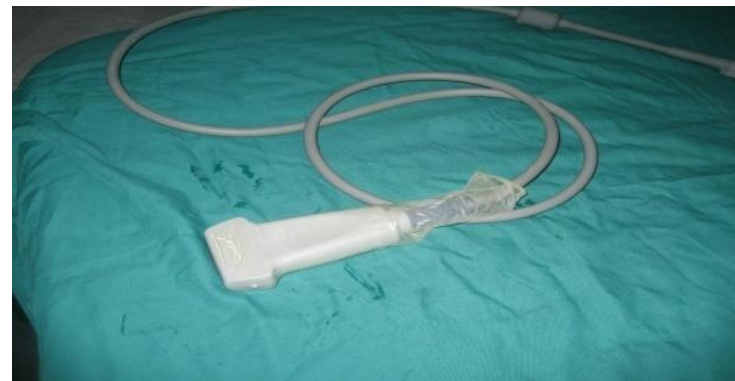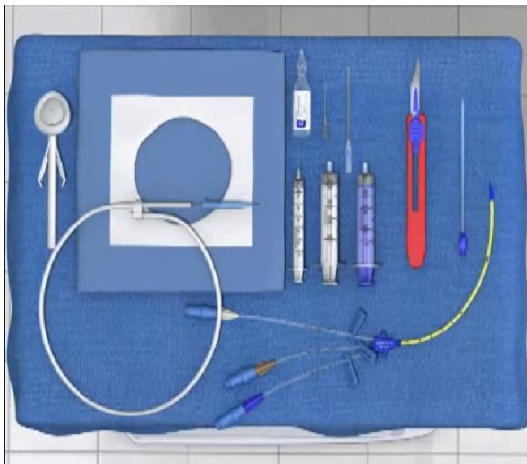


logiqbook

microMAXX



*Philips
HDI 5000*

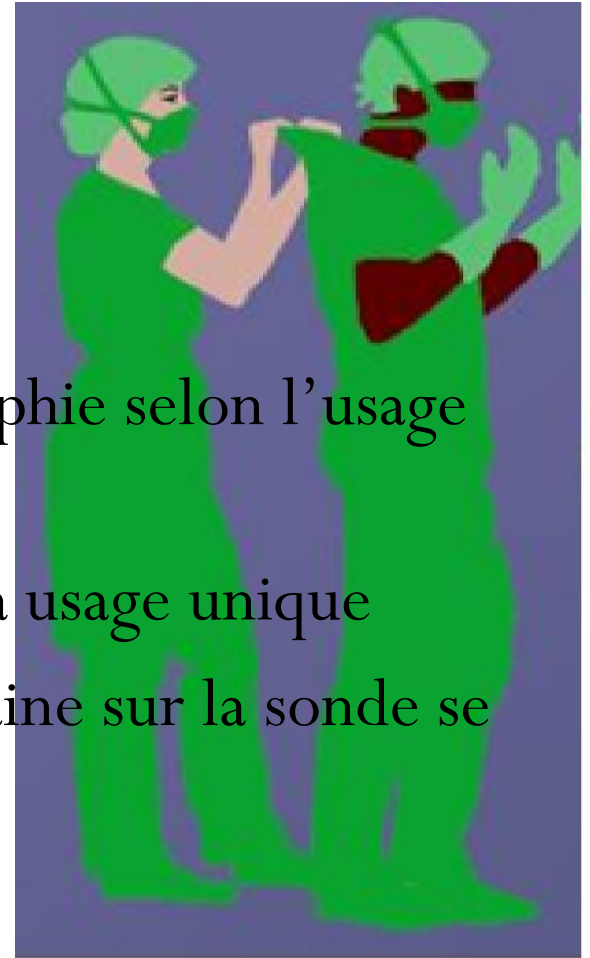

d'après Chan V. Refresher Course ASRA 2005

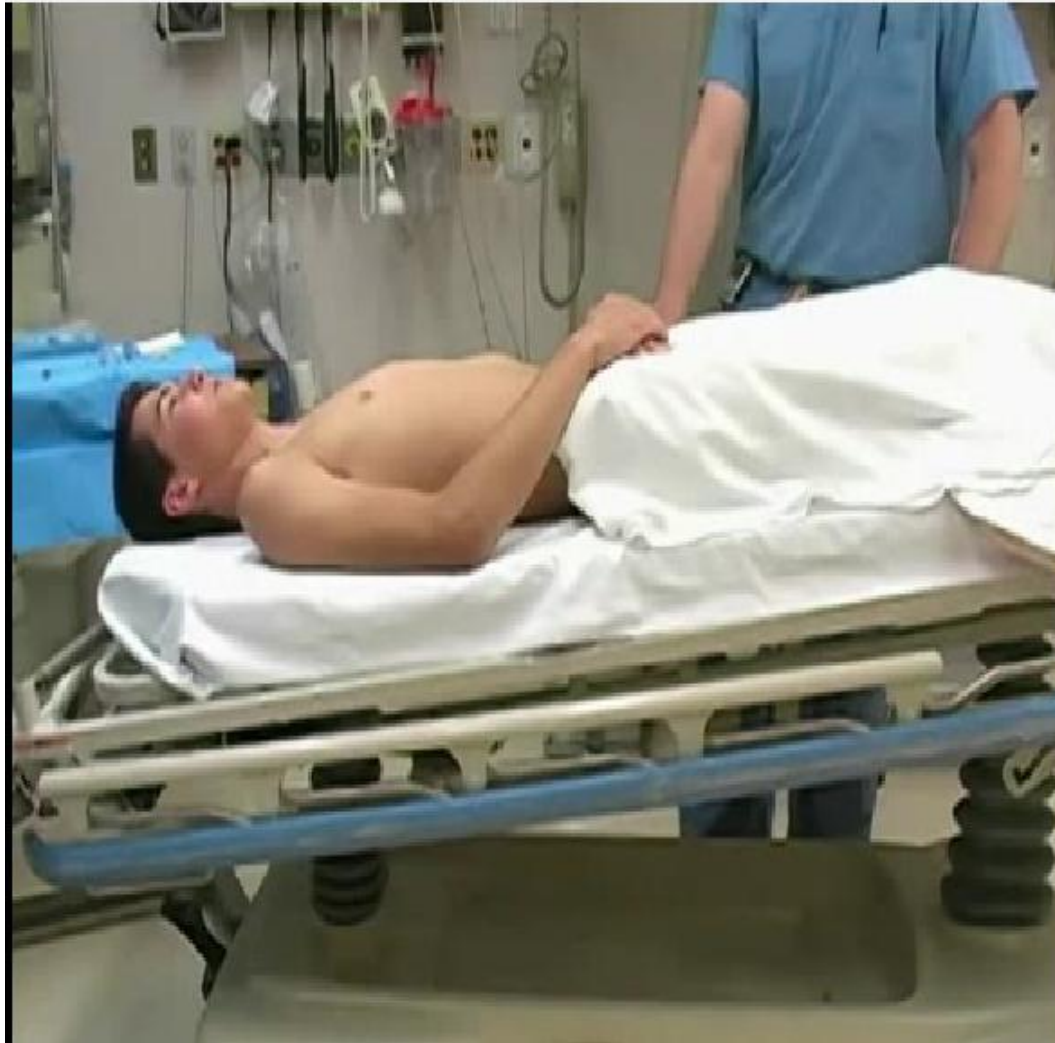*ASRA
2005*

Préparation pour la pose du cathéter sous échographie

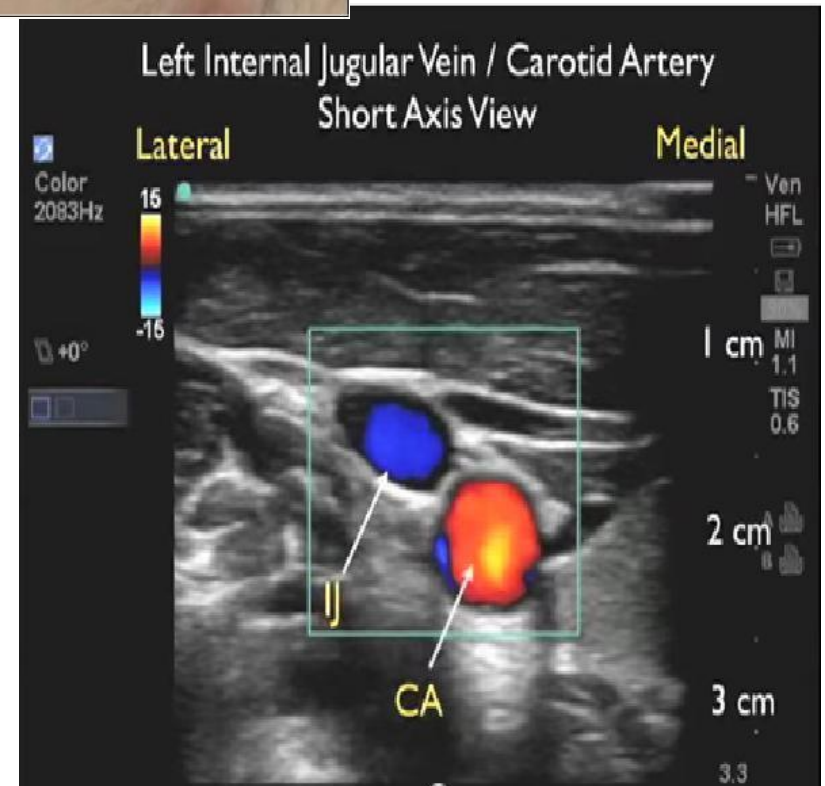
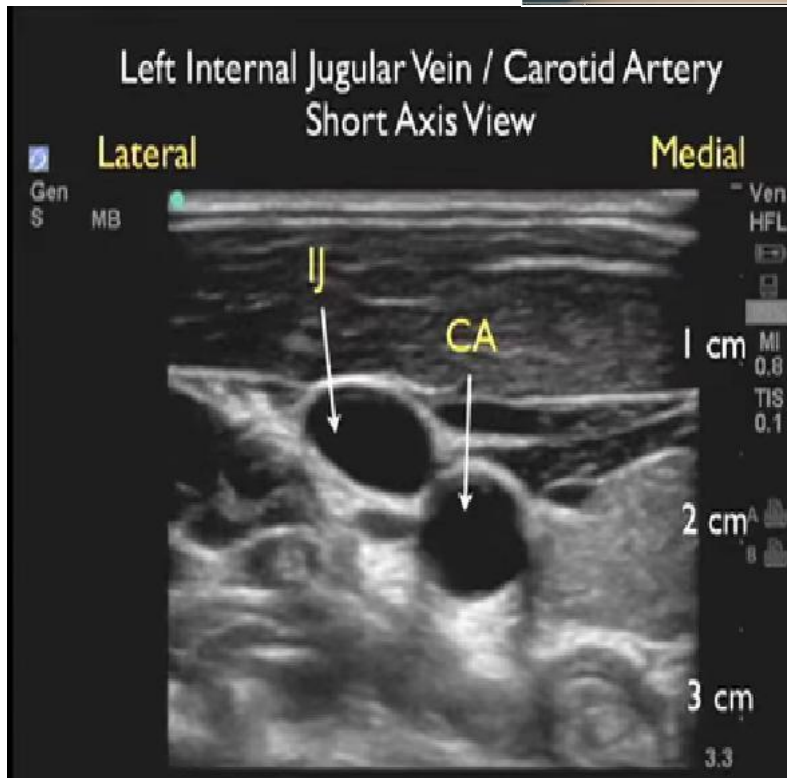
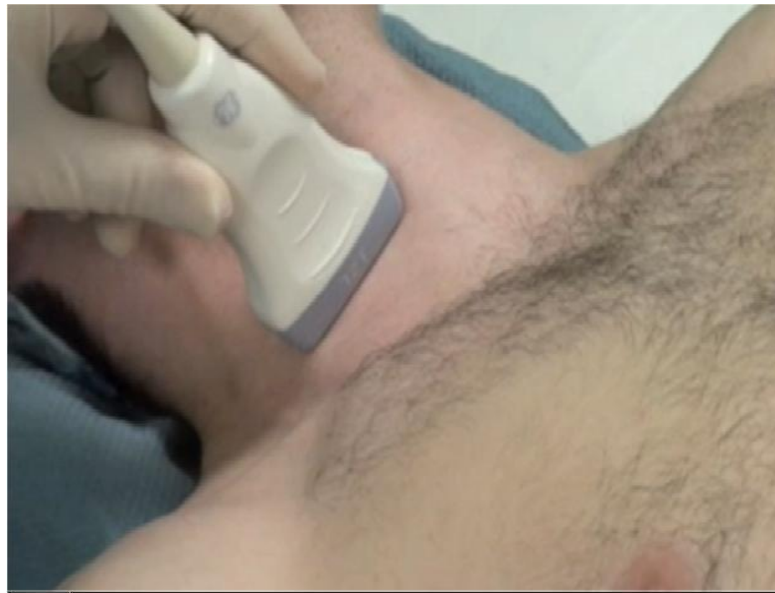- Asepsie chirurgicale
- Décontamination de la sonde d'échographie selon l'usage dans l'établissement
- Gaine de protection de la sonde stérile à usage unique
- S'assurer que le positionnement de la gaine sur la sonde se fait correctement sans difficulté
- Sachet de gel unidose stérile
- Mise en place d'un champs stérile isolant la zone de ponction



Position de ponction

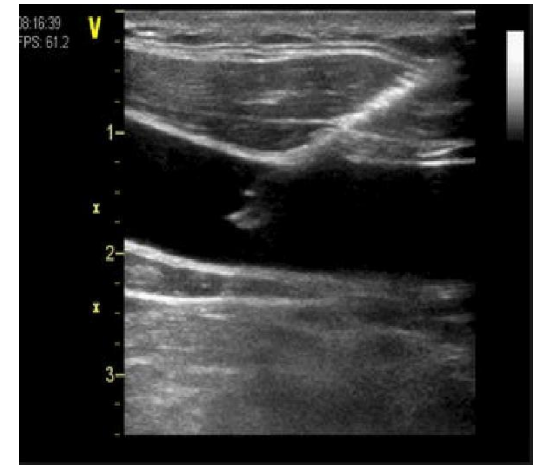
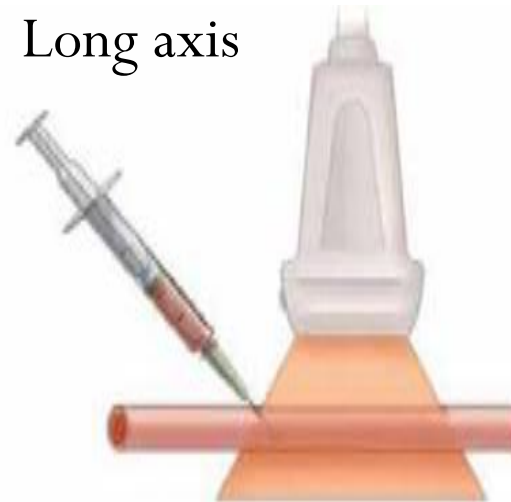
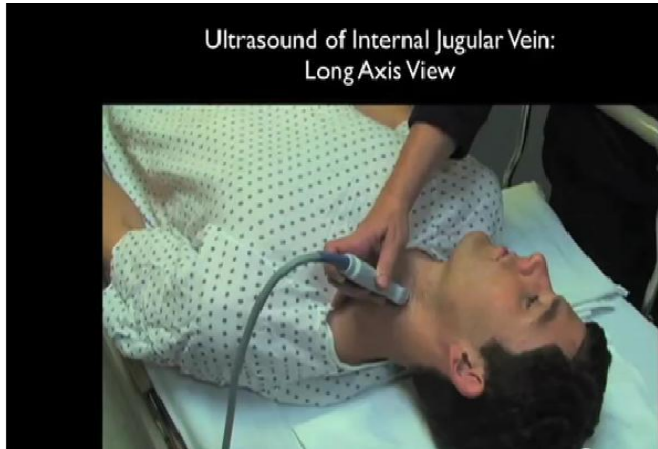
Technique de repérage

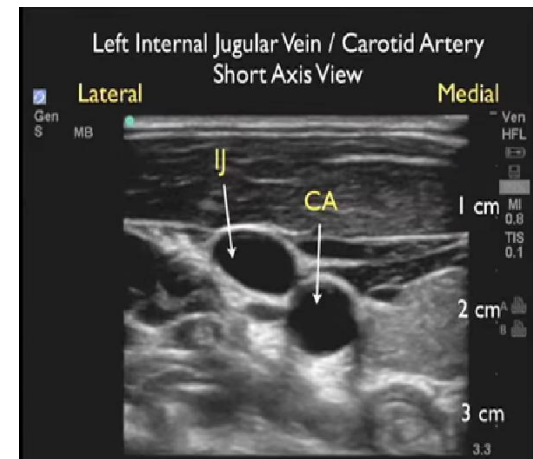
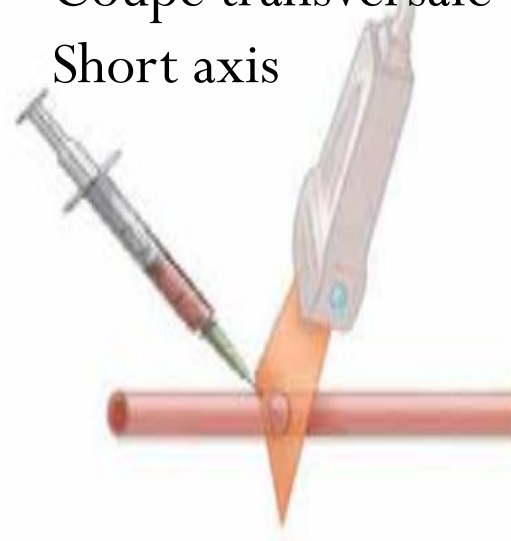
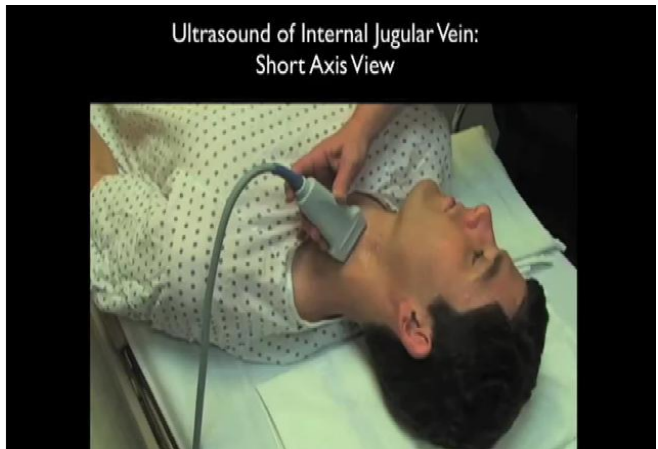
Technique de ponction de la VJI

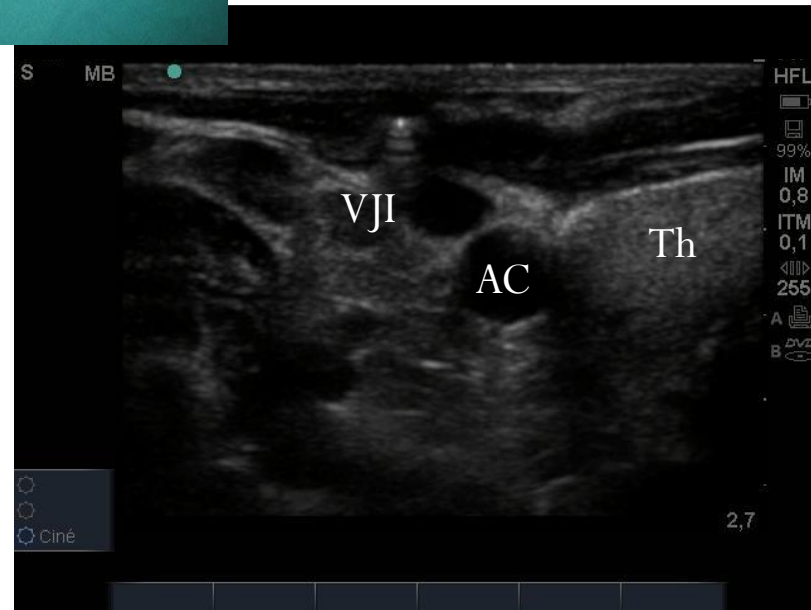
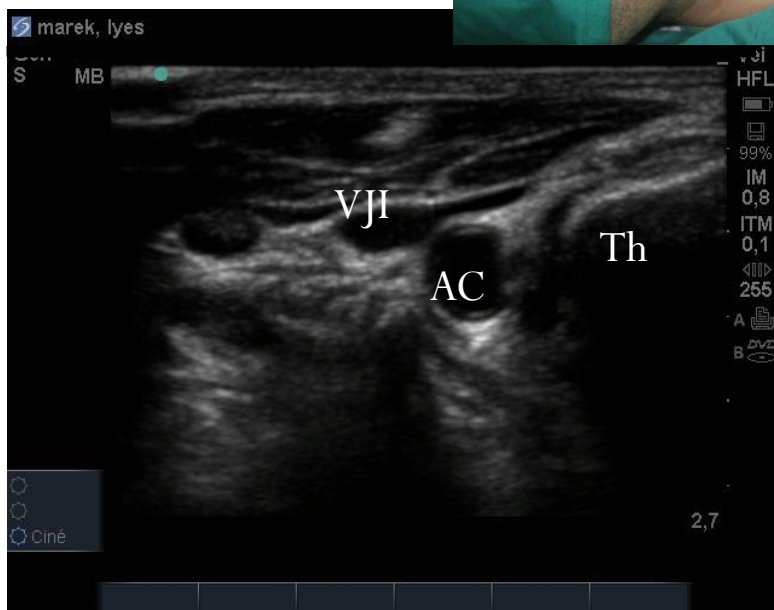
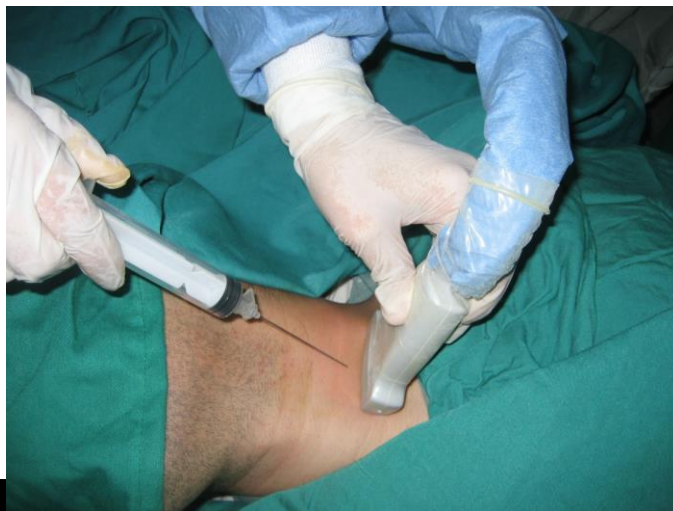Coupe longitudinale
Long axis



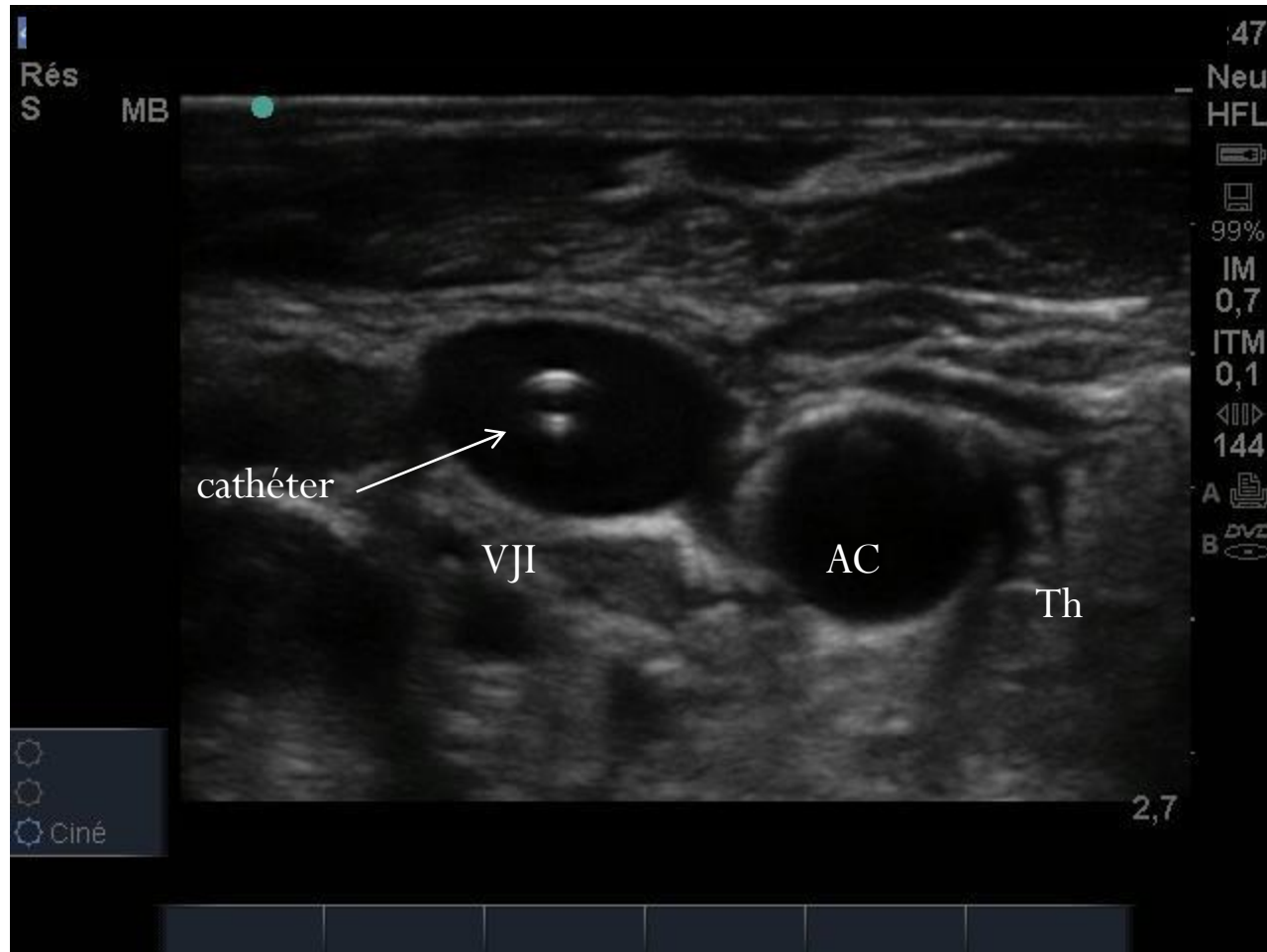
Coupe transversale
Short axis



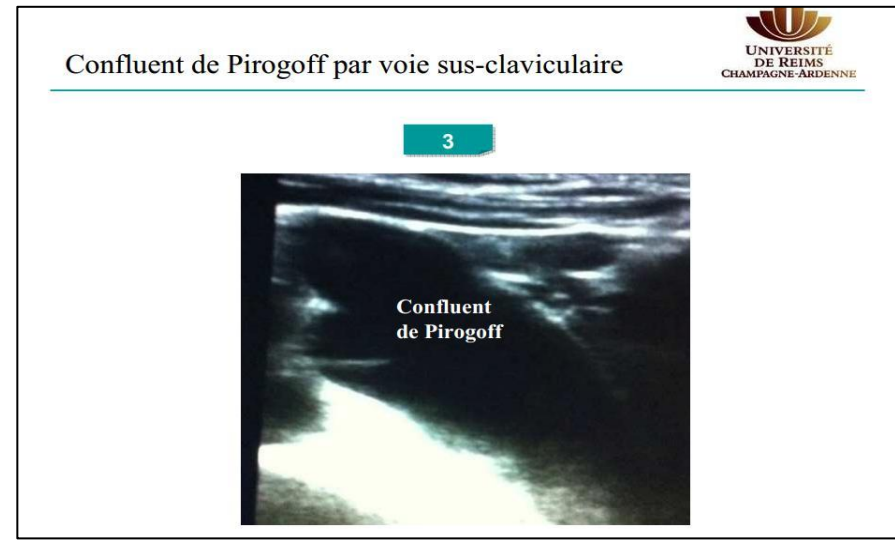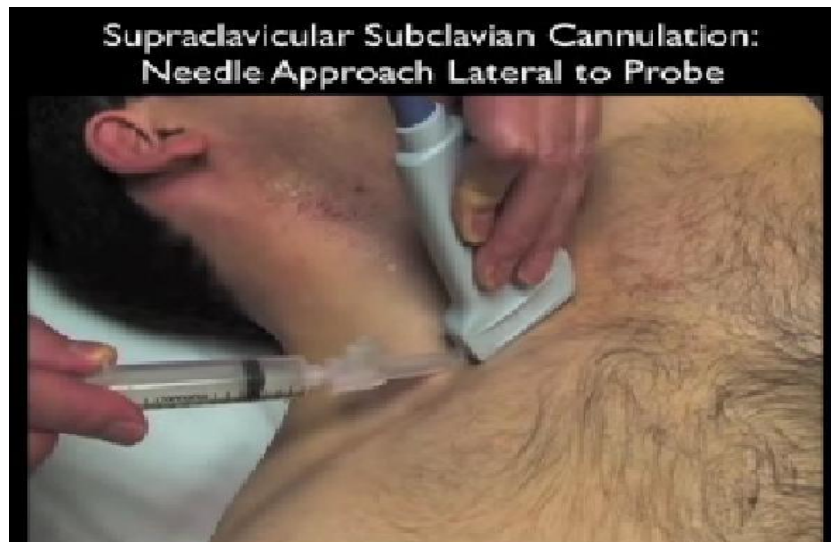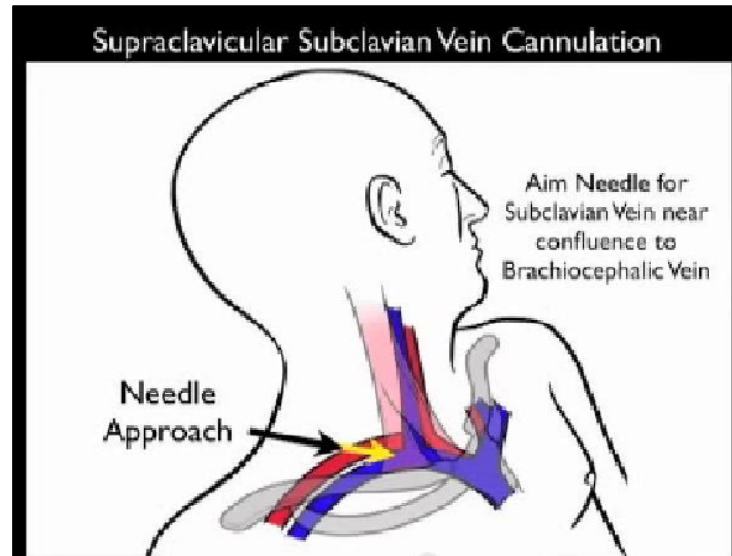
Abord de la veine jugulaire interne (VJI) droite



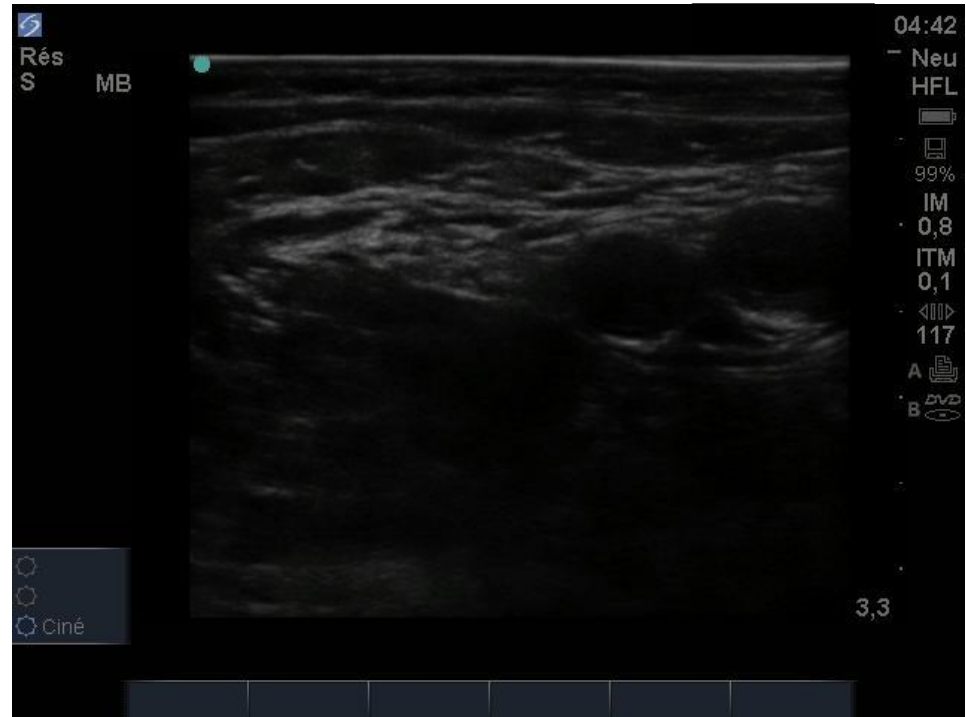
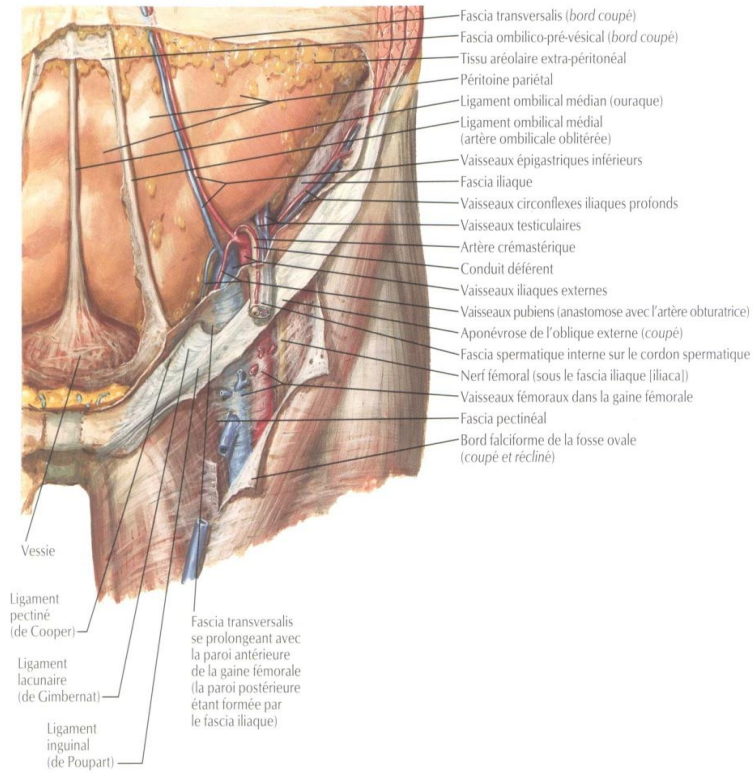
Visualisation du cathéter dans la VJI droite



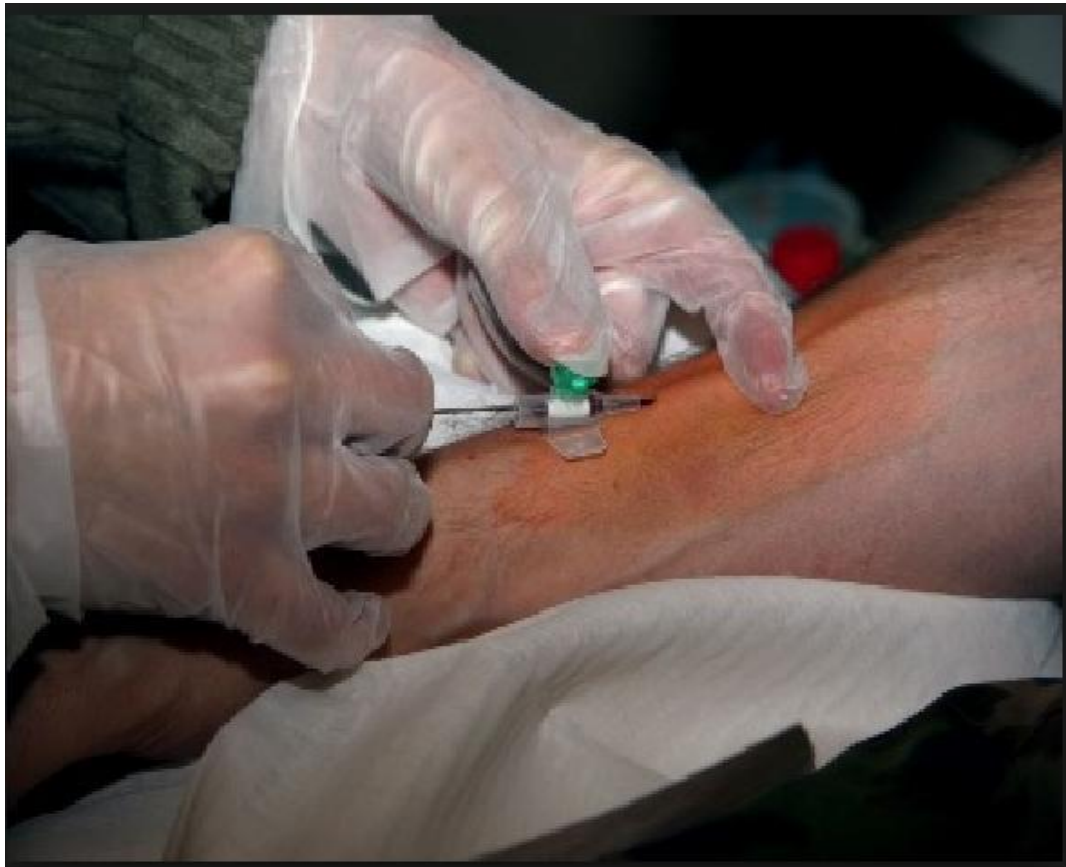Technique de ponction de la Veine Sus Claviculaire



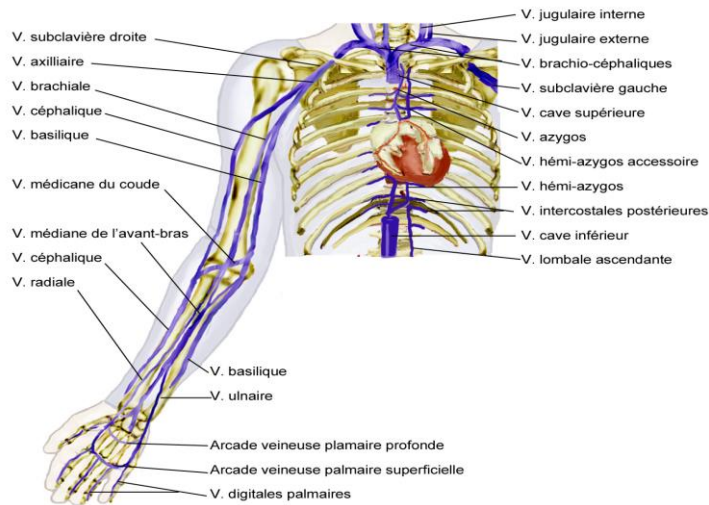
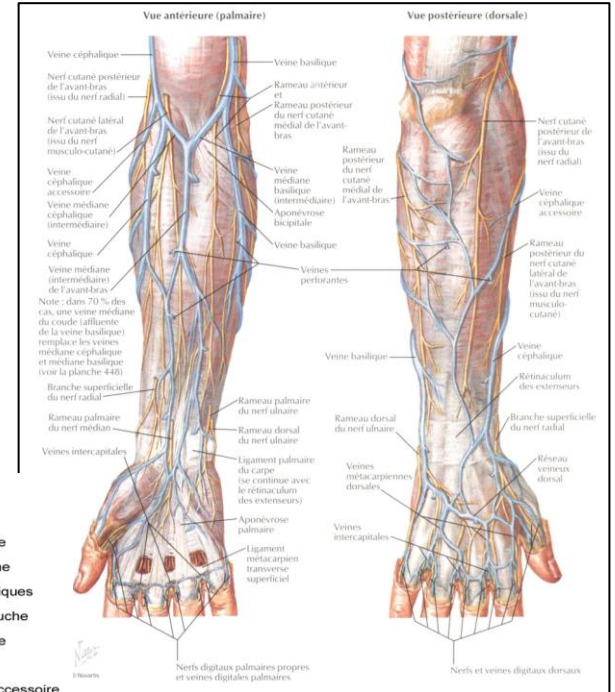
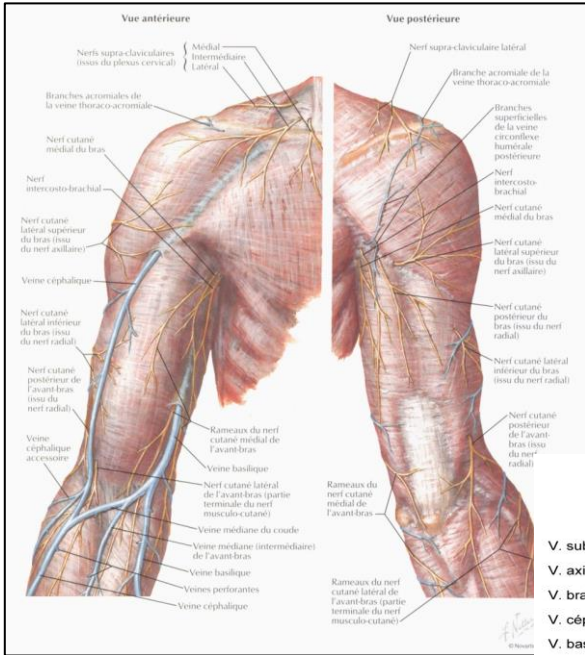
Veine fémorale



Abords veineux périphériques(VVP)



Veines périphériques du membre supérieur



Indication de l'échographie pour VVP

- **Détérioration du capital veineux**
 - multi opérés
 - Chimiothérapie
 - corticothérapie à long court
 - sujets âgés
- **Sépsis sévères (infiltrés)**
- **Obésité**

Réussite

La Ponction écho guidée pour VVP :

- Technique de référence pour le patient difficile à piquer
- Taux de réussite très important
- Diminuant le nombre de tentative

Mc Gee DC. N Engl J Med 2003;348:1123-33

Randolph AG, Crit Care Med 1996 ; 24 : 2053-8

Mallory DL Chest 1990;98: 157-60

Complications des ponction à l'aveugle

Complications des abords veineux périphériques :

- Des atteintes nerveuses tronculaires:

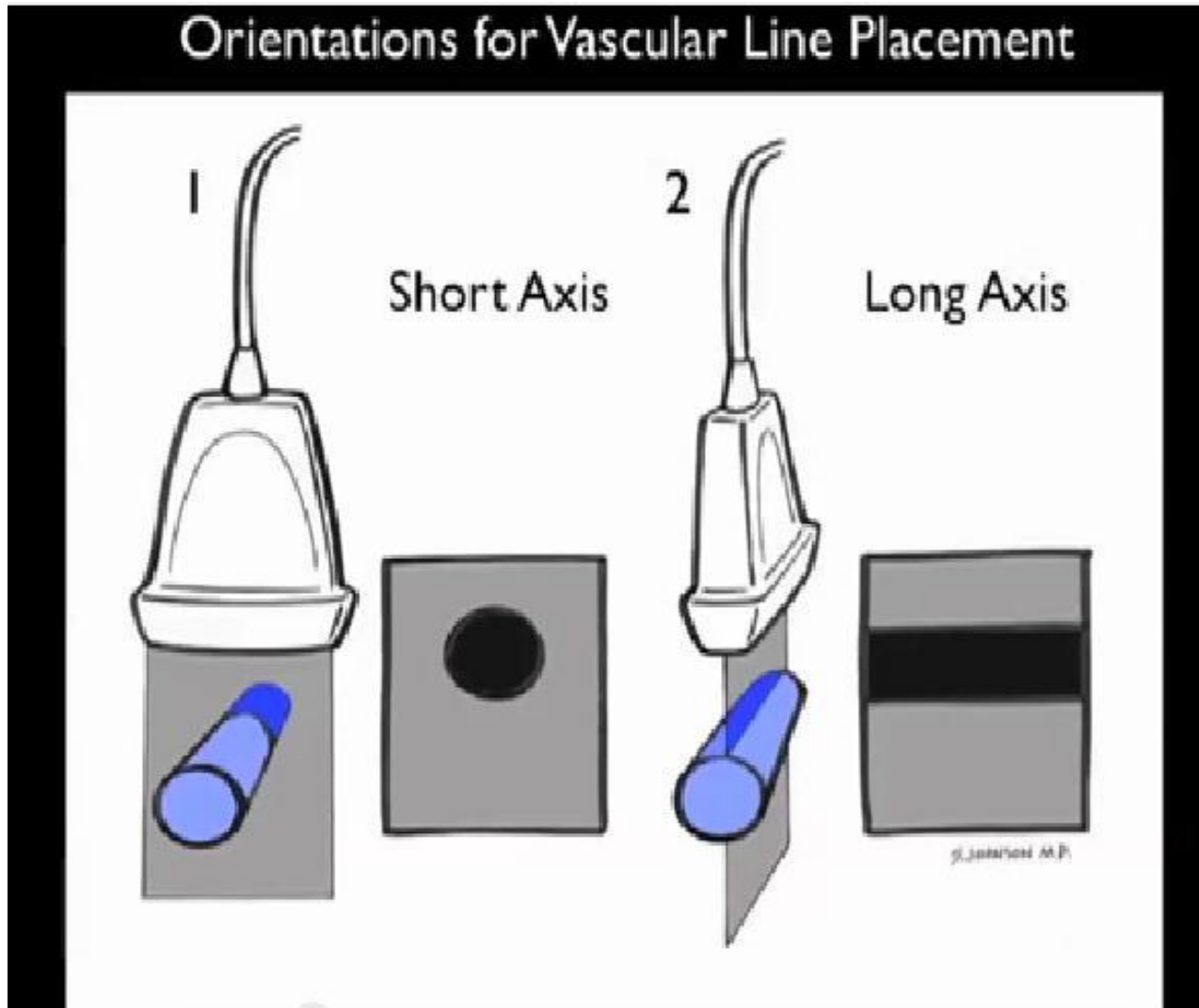
Nerf radial au poignet

Nerfs radial, ulnaire et médian au bras

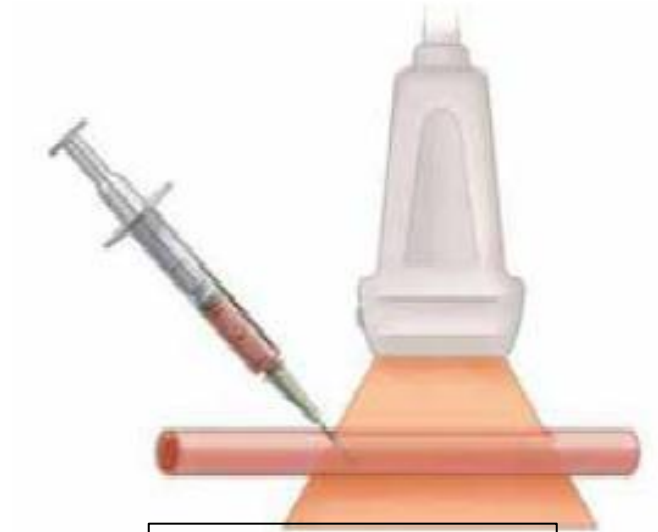
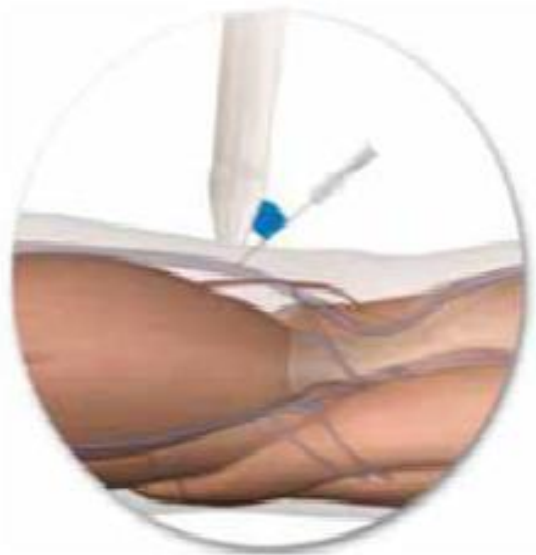
- Ponctions artérielles

Vialle R Anesth Analg. 2001 Oct;93(4):1058-61

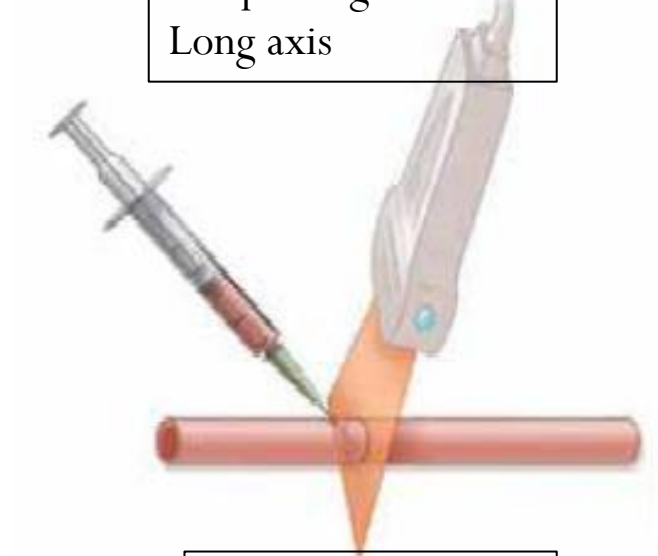
Technique de repérage



Les techniques



Coupe longitudinale
Long axis

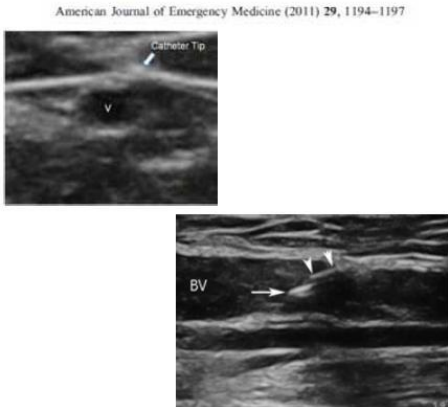
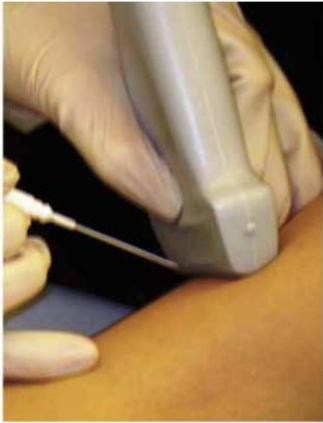
Coupe transversale
Short axis

Short- vs long-axis approach to ultrasound-guided peripheral intravenous access: a prospective randomized study[☆]

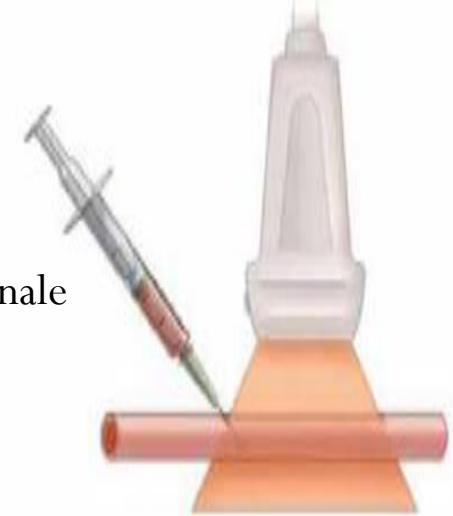Simon A. Mahler MD*, Hao Wang MD, PhD, Chadwick Lester RN, Janice Skinner RN, Thomas C. Arnold MD, Steven A. Conrad MD, PhD

Department of Emergency Medicine, Louisiana State University Health Sciences Center; Shreveport, LA 71130, USA



Voies veineuses peripheriques

Coupe longitudinale
Long axis



Short- vs long-axis approach to ultrasound-guided peripheral intravenous access: a prospective randomized study[☆]

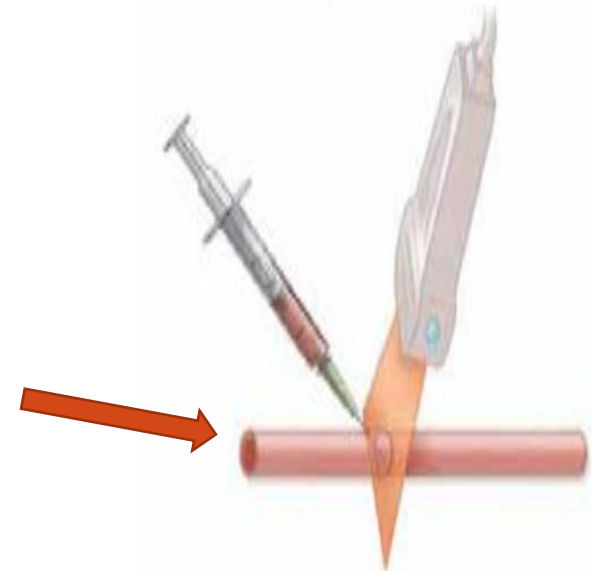
Simon A. Mahler MD*, Hao Wang MD, PhD, Chadwick Lester RN, Janice Skinner RN, Thomas C. Arnold MD, Steven A. Conrad MD, PhD

Department of Emergency Medicine, Louisiana State University Health Sciences Center; Shreveport, LA 71130, USA

- Objectifs: comparer les approches en petit et grand axes de pose VVP (après > 2 échecs technique "landmark"), site v. basilique
- Résultats: 20 patients ds chaque groupe
- Petit axe: 19/20 Grand axe: 17/20
- Tous les échecs en coupe longitudinale
- Corrigées en coupe transversale
- inverse: non

Table 2 Comparison of end points for short- and long-axis techniques

	Short axis	Long axis	P value
Median insertion time (IQR)	34s (32s)	96s (59s)	.02
Median total procedure time (IQR)	201s (331s)	236s (378s)	.68
Mean needle sticks ± SD	1.5 ± 0.7	1.4 ± 0.7	.82
Success rate (%)	19/20 (95)	17/20 (85)	.61
Complication rate (%)	3/20 (15)	3/20 (15)	1.00
Mean satisfaction score ± SD	9.7 ± 0.7	9.5 ± 1.0	.79



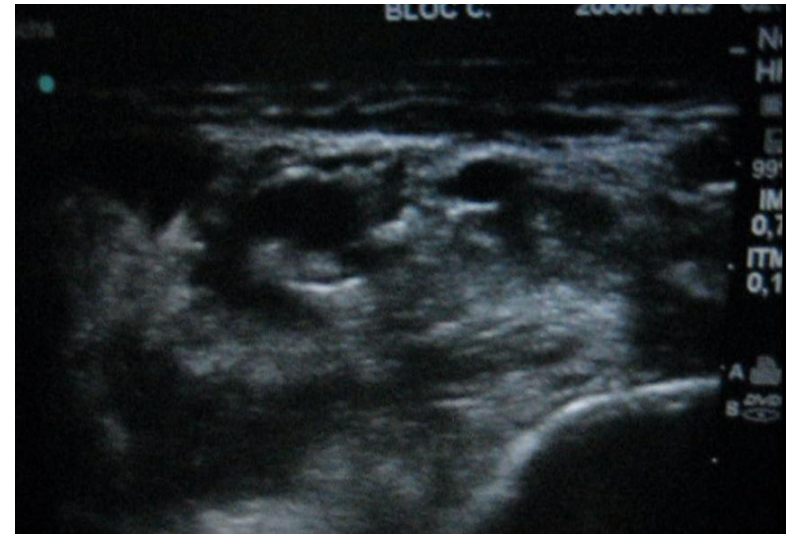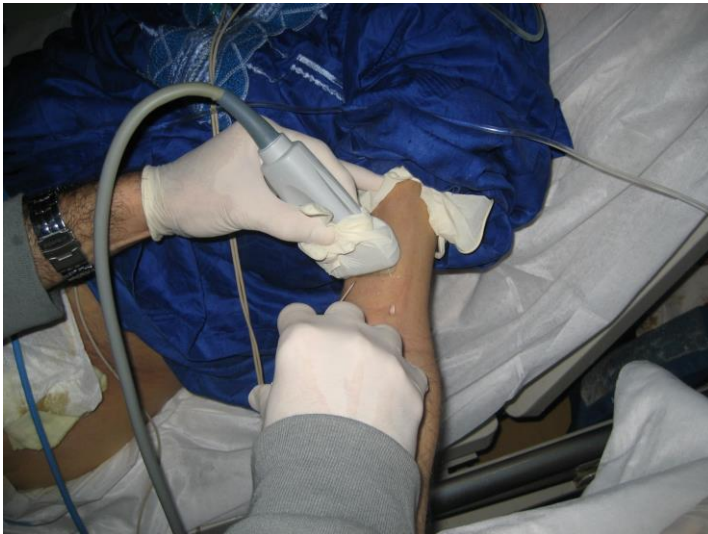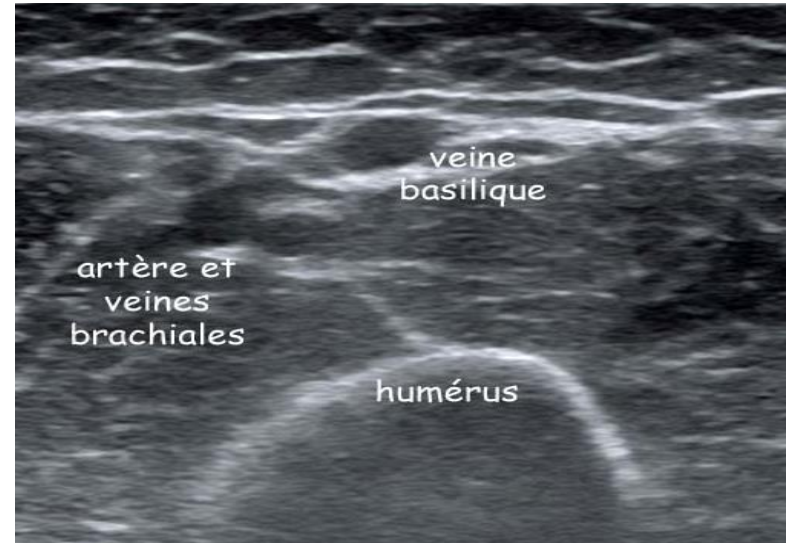
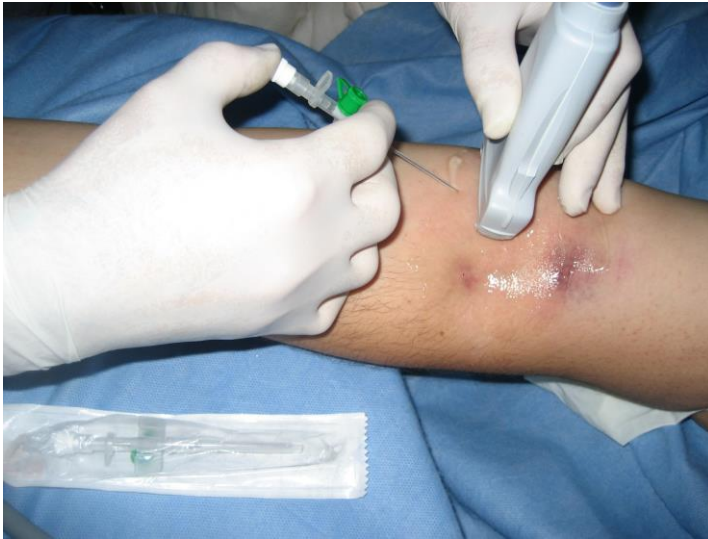Coupe transversale
Short axis

Technique de mise en place

➤ Voie périphérique

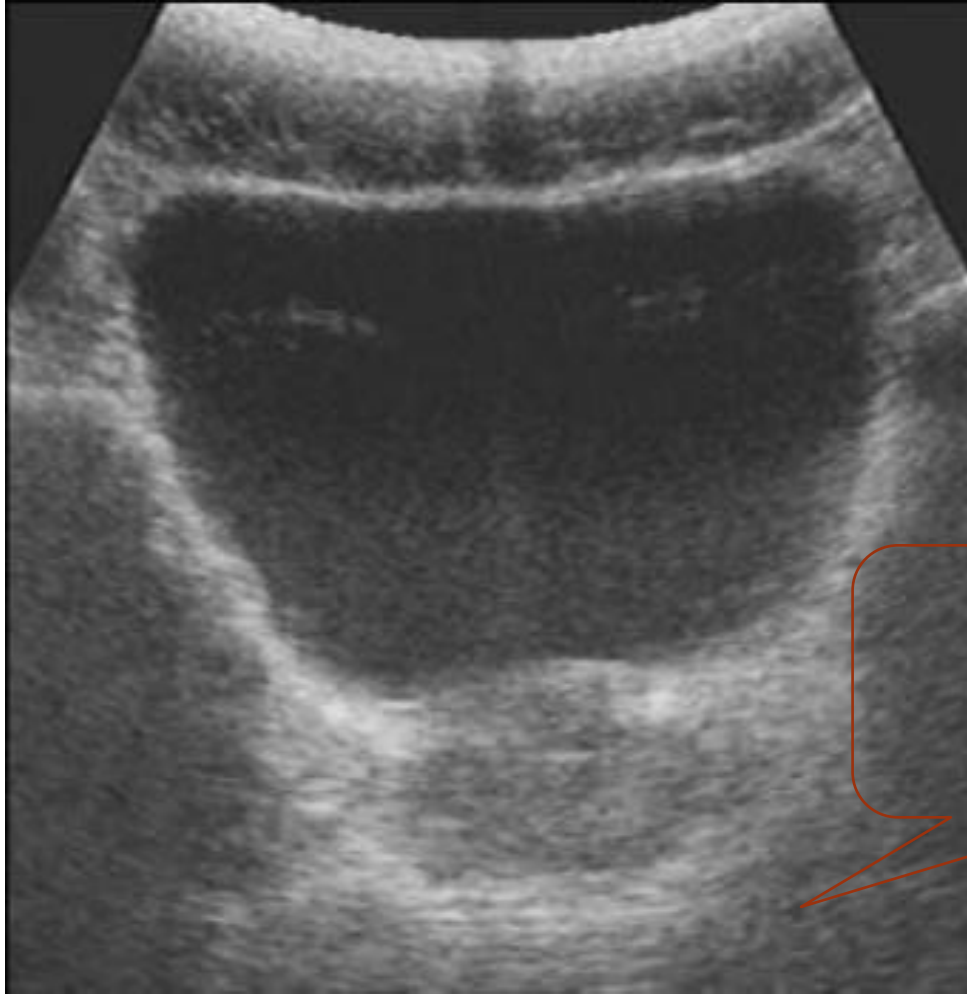
- La ponction écho guidée sous contrôle visuel direct de la progression de l'aiguille sur l'écran de l'échographe
- Ponction est réalisée après désinfection cutanée
- Mise en place d'un garrot
- Veines du bras et de l'avant bras sont abordées
 - « hors plan » en coupe transversale (petit axe)
- technique « Echoguidage dynamique »

Abord de la veine basilique



Conclusion

- L'usage de l'échographie lors des abords veineux périphériques améliore la réussite du geste dans les cas difficiles
- Offre un meilleur confort au patient en réduisant le temps de l'accès veineux périphérique, en diminuant le nombre de tentatives et en limitant le recours à la voie veineuse centrale
- L'apport de l'échographie semble nécessaire dans la stratégie de réduction du risque notamment pour les voies veineuses centrales et deviendra probablement une pratique courante pour l'avenir



*Merci pour votre
attention*