

**INTÉGRATION DE L'ÉCHOGRAPHIE
THORACIQUE DANS LE DIAGNOSTIC ET
LA PRISE EN CHARGE DES PATIENTS
CRITIQUES**

S.M. ILES / S. BENBERNOU

Réanimation polyvalente
CHU - Mostaganem

L'échographie pleuro - pulmonaire



1

2^{ème} type d'échographie la plus réalisée en réanimation

2

4^{ème} type d'échographie la plus réalisée en médecine d'urgence

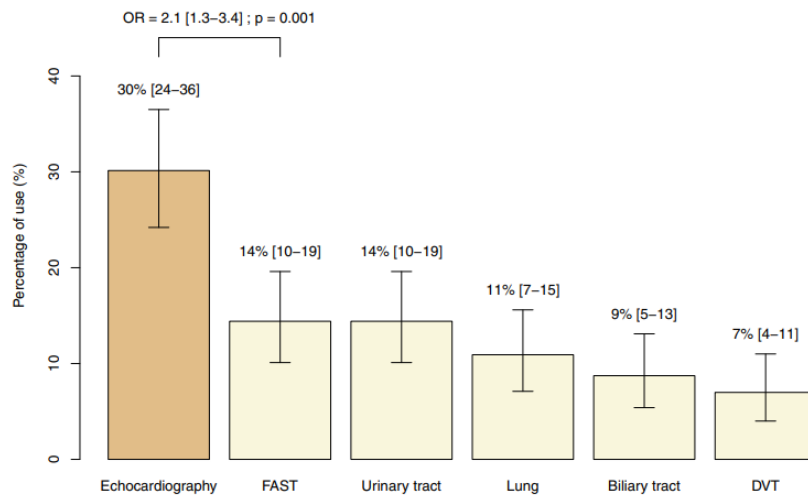
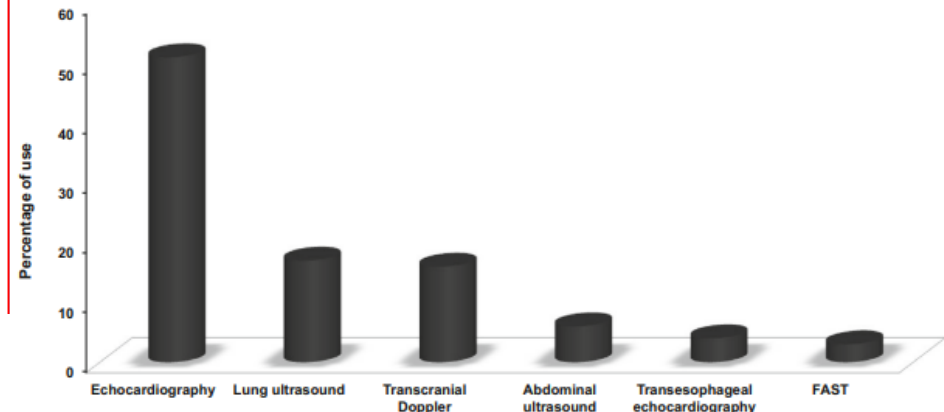


Fig. 1. Most frequent POCUS sites. FAST: focused assessment with sonography for trauma; DVT: deep venous thrombosis.

Point-of-care ultrasound in intensive care units: assessment of 1073 procedures in a multicentric, prospective, observational study

Laurent Zieleskiewicz, Laurent Muller, Karim Lakhali, Zoe Meresse, Charlotte Arbelot, Pierre-Marie Bertrand, Belaid Bouhemad, Bernard Cholley, Didier Demory, Serge Duperret, et al.



Anaesth Crit Care Pain Med 36 (2017) 383-389

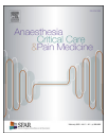

ELSEVIER



SFAR

Société Française d'Anesthésie et de Réanimation



Original Article

The clinical impact and prevalence of emergency point-of-care ultrasound: A prospective multicenter study

Xavier Bobbia^{a,*}, Laurent Zieleskiewicz^b, Christophe Pradeilles^a, Chloé Hudson^b, Laurent Muller^a, Pierre Géraud Claret^a, Marc Leone^b, Jean-Emmanuel de La Coussaye^a, Winfocus France Group



Examen P.O.C.U.S pleuro - pulmonaire

1

La performance diagnostic supérieures à celles de la radiographie thoracique

Lors de la recherche d'un :

Epanchement aérique

Epanchement liquidien

Consolidations alvéolaires

Syndrome interstitiel

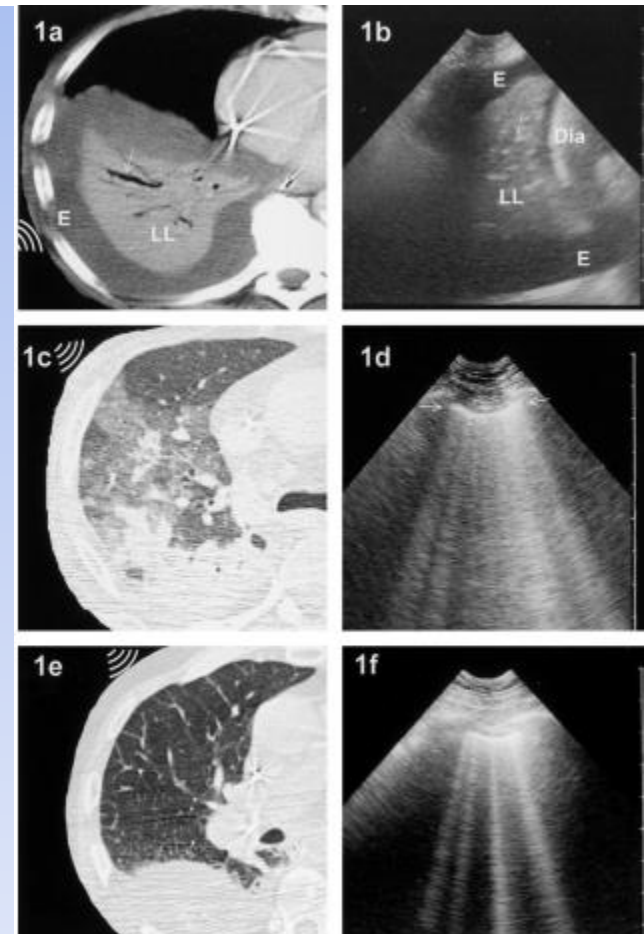
CLINICAL INVESTIGATIONS

Anesthesiology 2004; 100:9-15

© 2004 American Society of Anesthesiologists, Inc. Lippincott Williams & Wilkins, Inc.

Comparative Diagnostic Performances of Auscultation, Chest Radiography, and Lung Ultrasonography in Acute Respiratory Distress Syndrome

Daniel Lichtenstein, M.D.,* Ivan Goldstein, M.D.,† Eric Mourgeon, M.D.,† Philippe Cluzel, M.D., Ph.D.,‡ Philippe Grenier, M.D.,§ Jean-Jacques Rouby, M.D., Ph.D.||



Examen P.O.C.U.S pleuro - pulmona



1

Le but de l'examen

Eliminer : pneumothorax

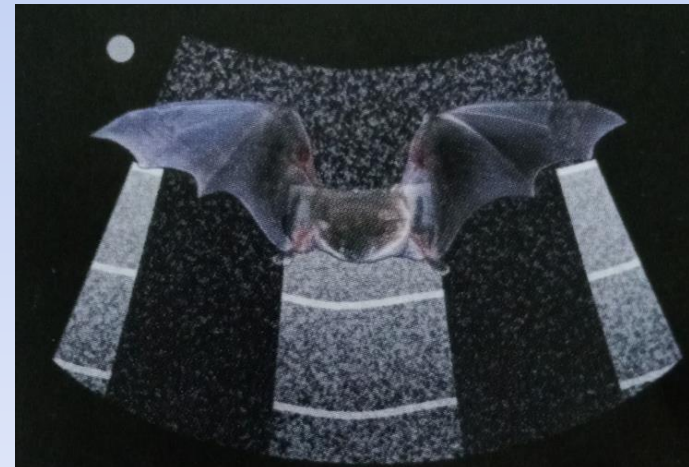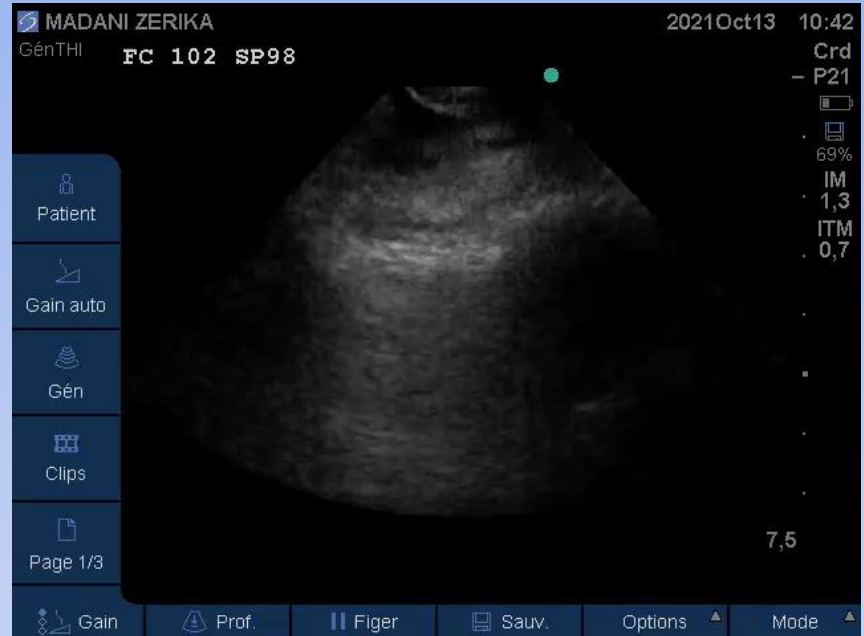Reconnaitre :

Epanchement liquidien

Consolidations alvéolaires

Syndrome interstitiel

Pneumothorax



Examen P.O.C.U.S pleuro - pulmona



1

Le but de l'examen

Eliminer : pneumothorax

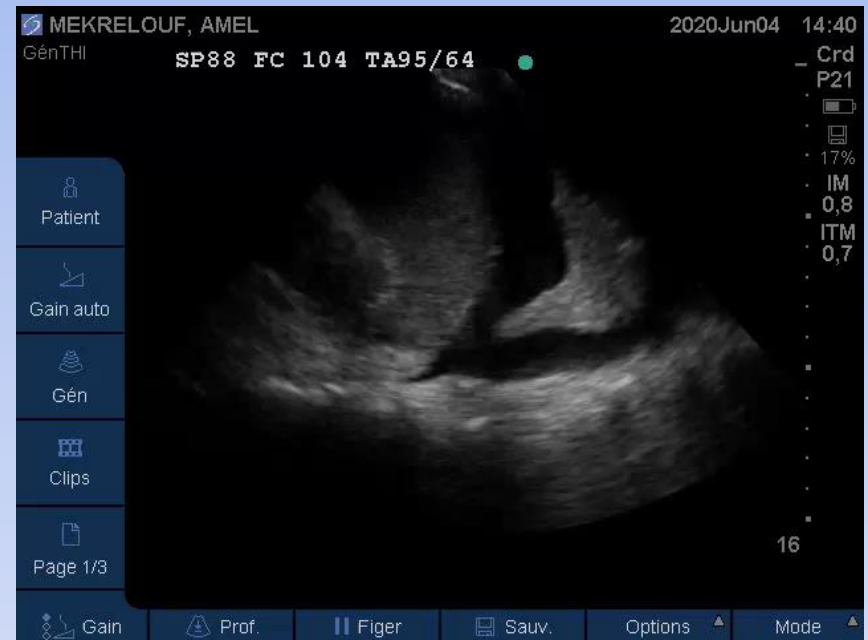Reconnaitre :

Epanchement liquidien

Consolidations alvéolaires

Syndrome interstitiel

Pneumothorax



Examen P.O.C.U.S pleuro - pulmonaire

1

Le but de l'examen

Eliminer : pneumothorax

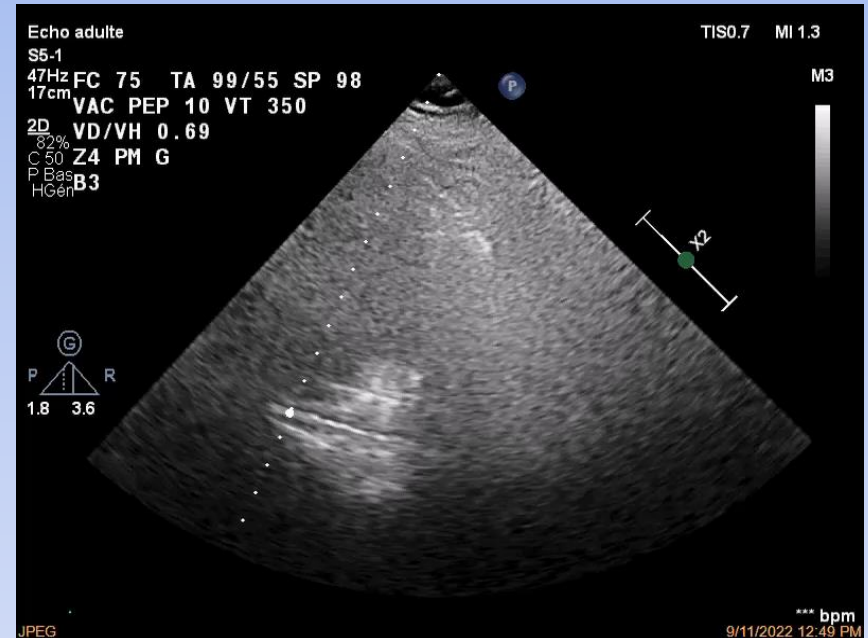Reconnaitre :

Epanchement liquidien

Consolidations alvéolaires

Syndrome interstitiel

Pneumothorax



Examen P.O.C.U.S pleuro - pulmonaire

1

Le but de l'examen

Eliminer : pneumothorax

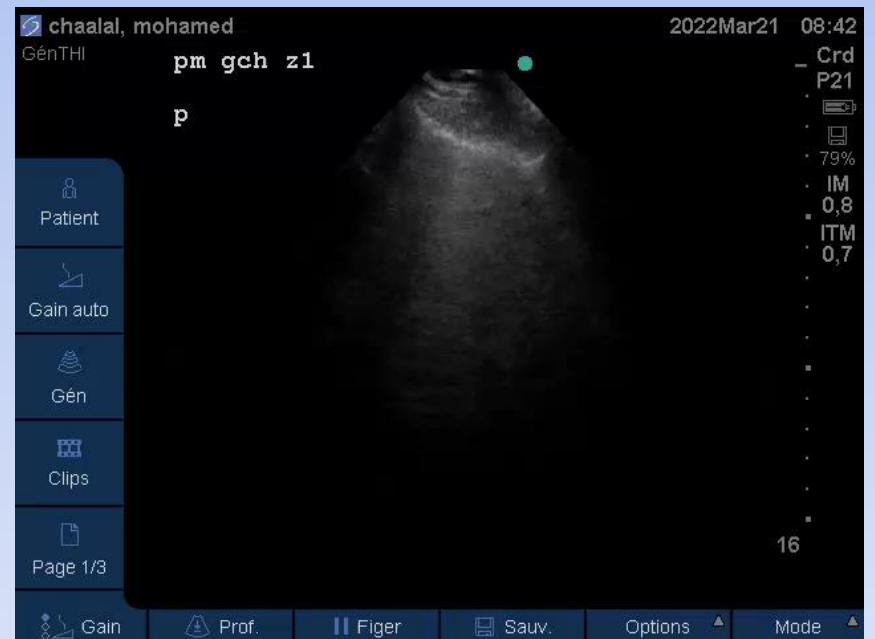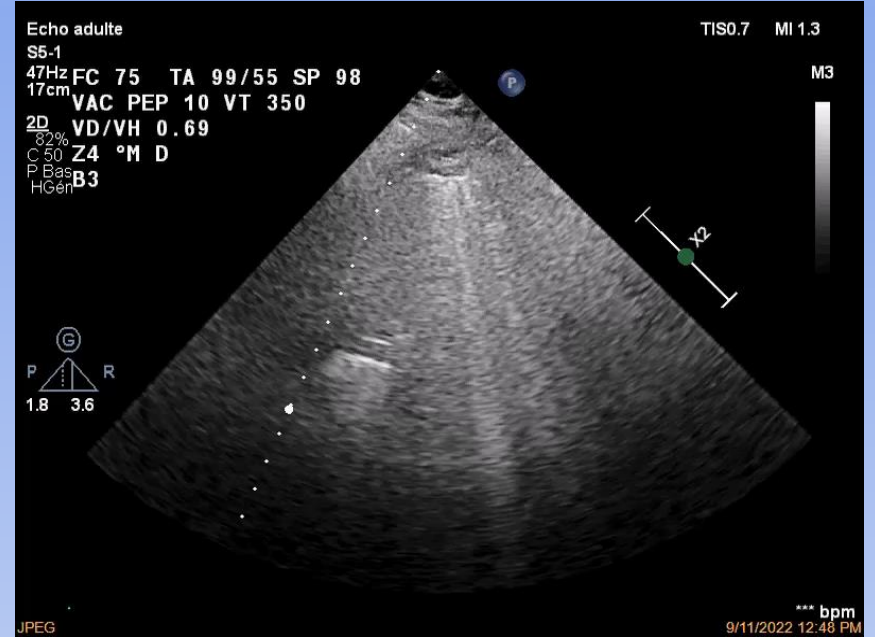Reconnaitre :

Epanchement liquidien

Consolidations alvéolaires

Syndrome interstitiel

Pneumothorax



Examen P.O.C.U.S pleuro - pulmonaire

1

Le but de l'examen

Eliminer : pneumothorax

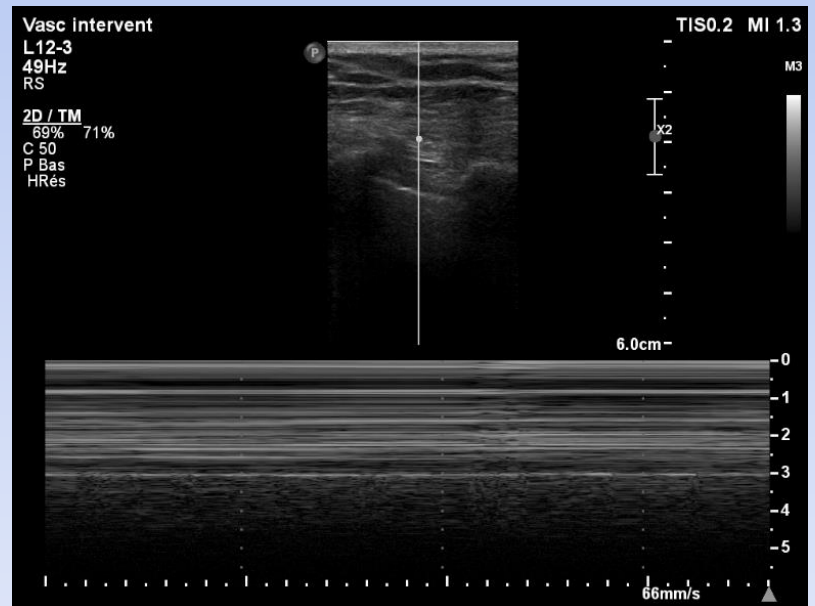
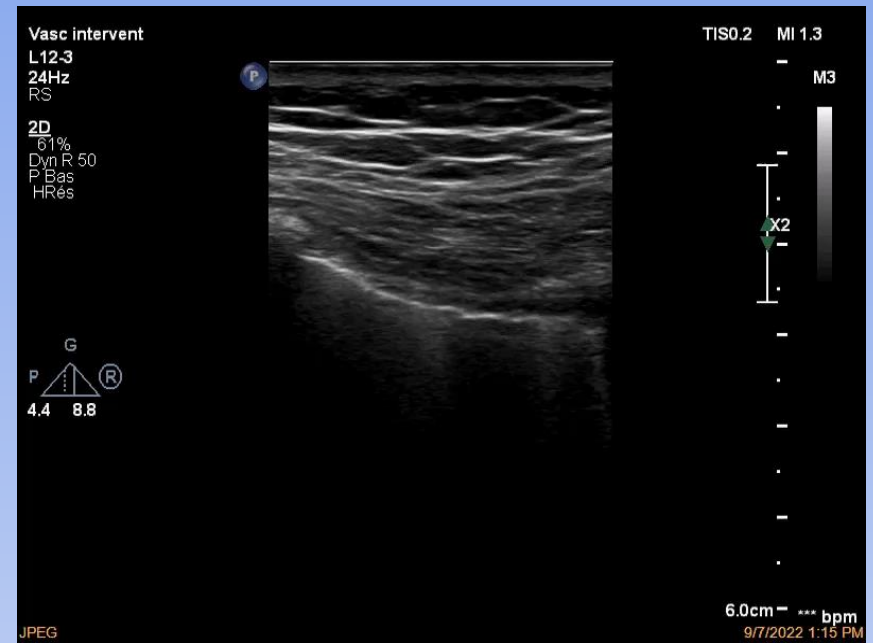
Reconnaitre :

Epanchement liquidien

Consolidations alvéolaires

Syndrome interstitiel

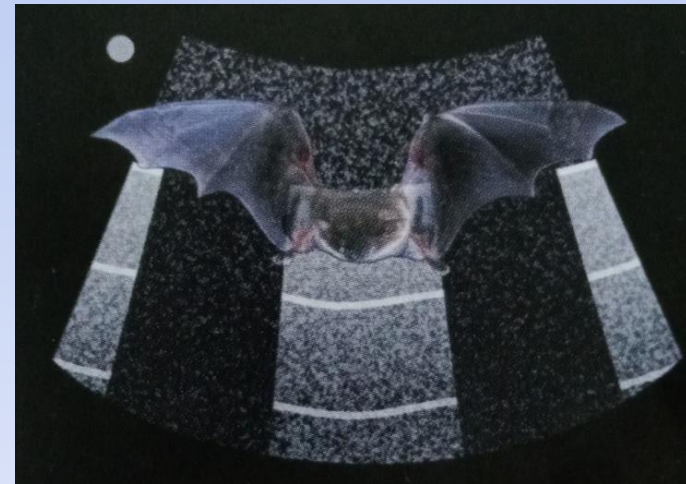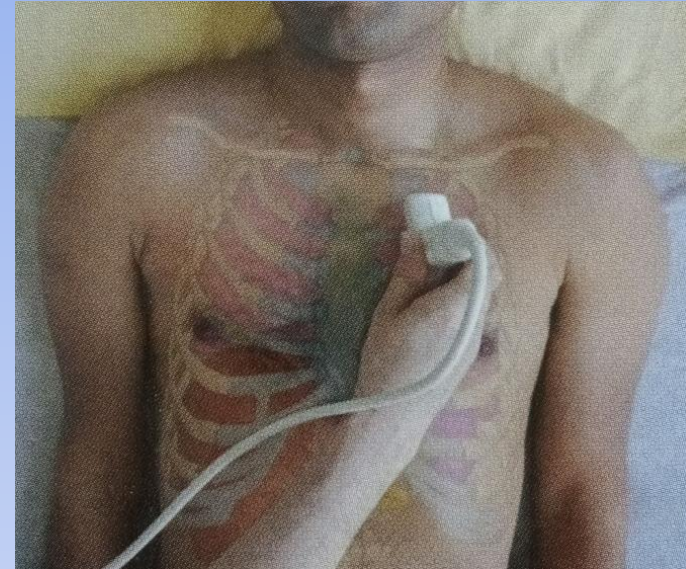Pneumothorax



L'échographie pleuro - pulmonaire



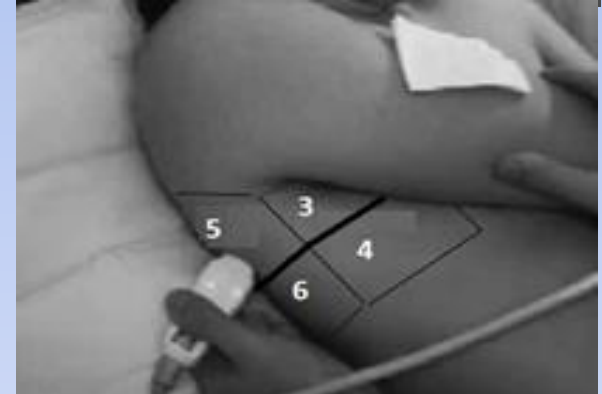
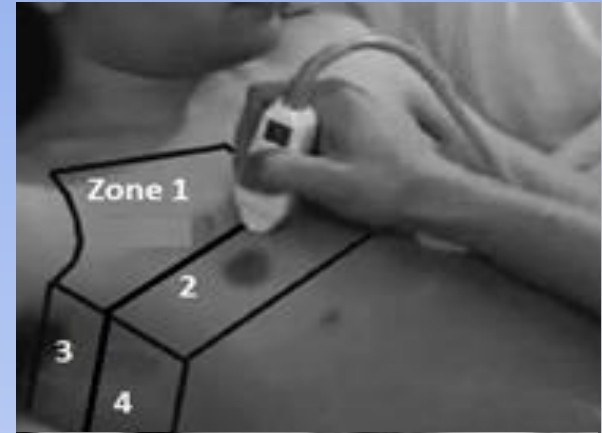
- **Un poumon normalement aéré :**
 - Ne conduit pas les ultrasons
- **Le poumon pathologique :**
 - ⇔ artefacts verticaux
 - ⇔ à l'origine de l'écho pulmonaire
- **Léchographie pulmonaire :**
 - Application de l'échographie P.O.C.U.S
- **Son but :**
 - Améliorer pertinence diagnostic
- **Son intérêt majeur:**
 - Le nombre de patients qui peuvent en bénéficier
- **Sa diffusion:**
 - Via la formation à l'ensemble des réanimateurs :
 - Est une nécessité



Conduite de l'examen



- **A partir du diaphragme**
 - Est définie une zone d'examen :
 - « de projection pulmonaire »
- **Diviser cette zone en deux champs:**
 - Droit / Gauche
- **A partir des lignes axillaires antérieure et postérieure:**
 - Chaque champ est divisé en 3 régions:
 - Antérieure – Latérale - Postérieure
- **Chaque région divisée en 2 cadrans:**
 - Supérieur / Inférieur
- **On obtient : La sonde est placée dans les espaces intercostaux :**
 - On explore 2 à 3 espaces / cadran



La sémiologie pulmonaire :NL

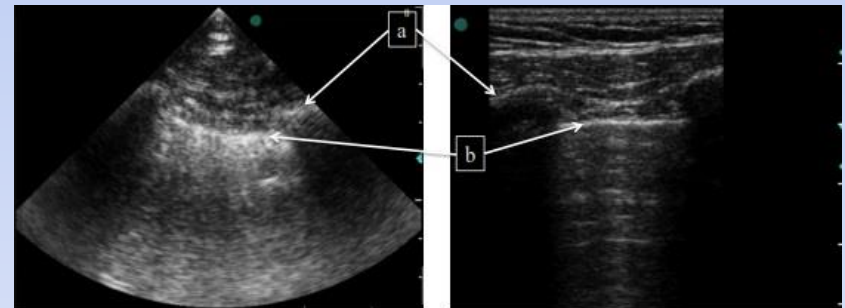
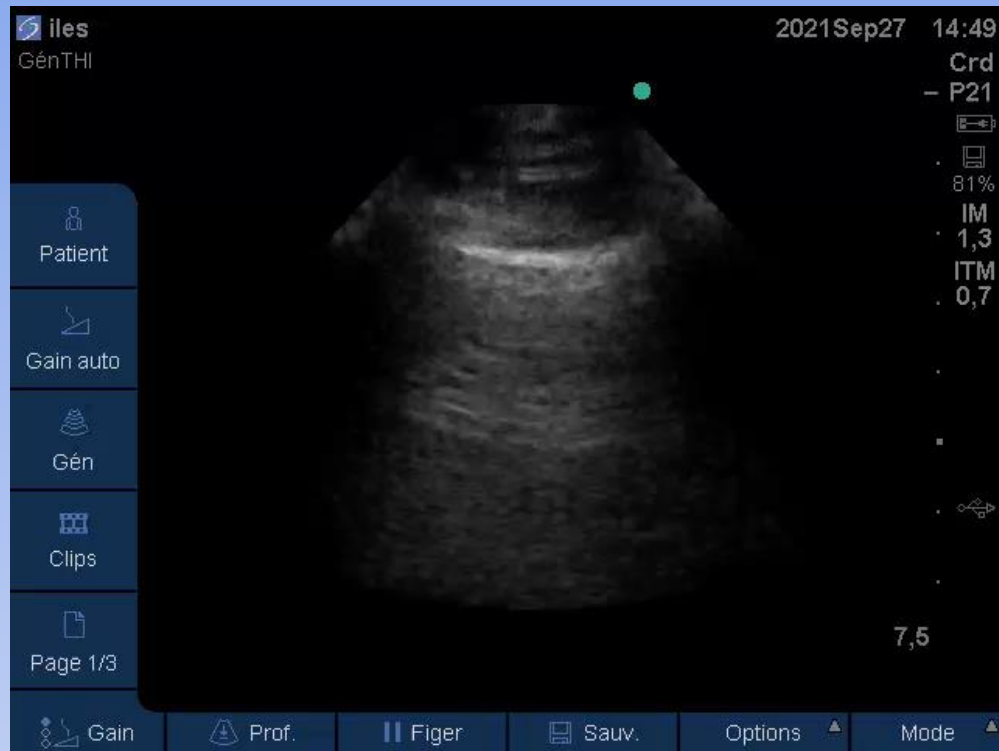1

Le glissement pleural

Image linéaire:
Hyper échogène

Scintillement dynamique :
Rythmé par la ventilation
Visible au niveau de la ligne pleurale

Se répercutant en profondeur



Échographies pleuropulmonaires normales:

Sonde cardiologique à gauche (basses fréquences), vasculaire à droite (hautes fréquences).

Visualisation des cotes (a), de la ligne pleurale (b), des lignes A et O, artefacts statiques normaux de réflexion pleurale.

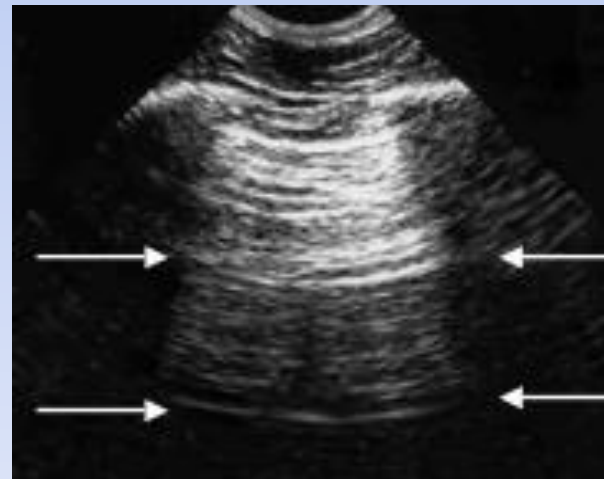
La sémiologie pulmonaire : NL

2

Les lignes A

Lignes hyper échogènes:
Naissent à interval régulier de la
ligne pleurale

Parallèles à la ligne pleurale:
Grossièrement horizontale



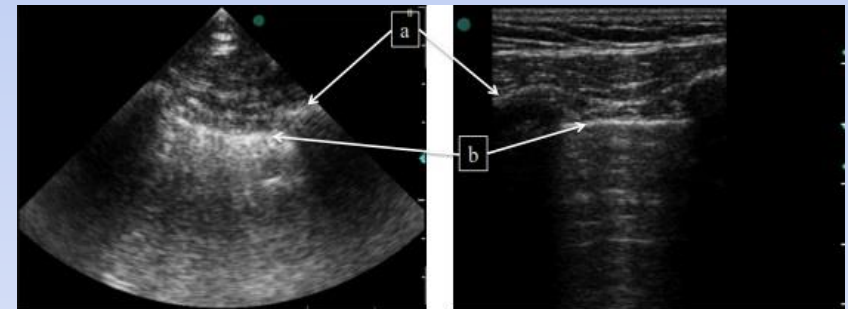
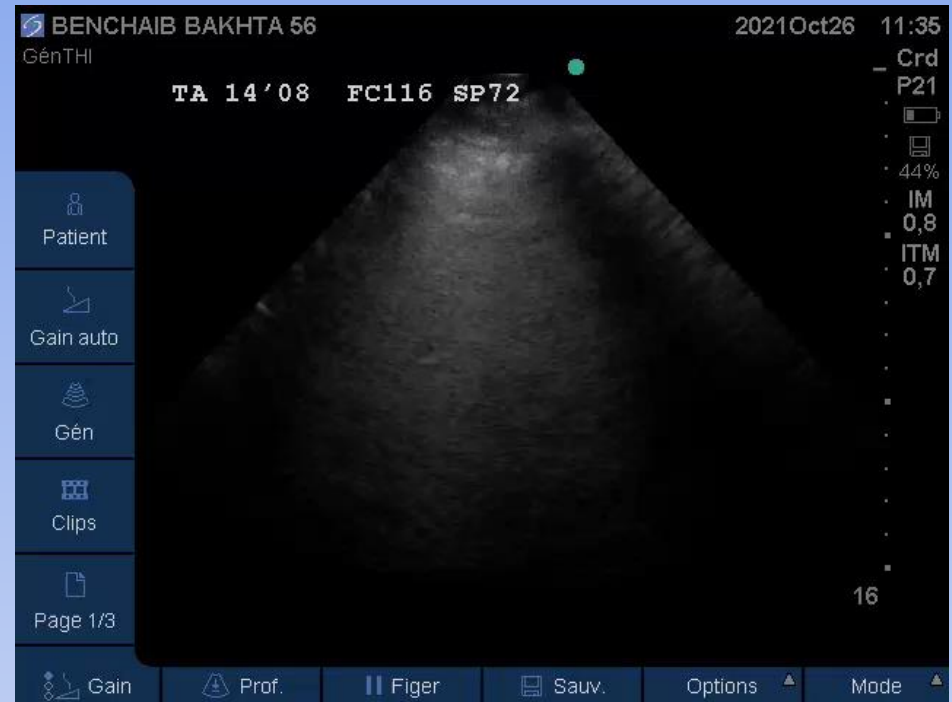La sémiologie pulmonaire : patho

1

Les lignes B : b, B7, B3, B+

Artefacts à sept particularités :

1. Queues de comètes
2. Naissant de ligne pleurale
3. Bien définies en rayon laser
4. Hyper échogènes
5. Descendant sans épuisement à la limit inférieure de l'écran
6. Effaçant les lignes A physiologiques
7. Mobiles avec le glissement pleural



Échographies pleuropulmonaires normales:

Sonde cardiologique à gauche (basses fréquences), vasculaire à droite (hautes fréquences).

Visualisation des cotes (a), de la ligne pleurale (b), des lignes A et O, artefacts statiques

normaux de réflexion pleurale.

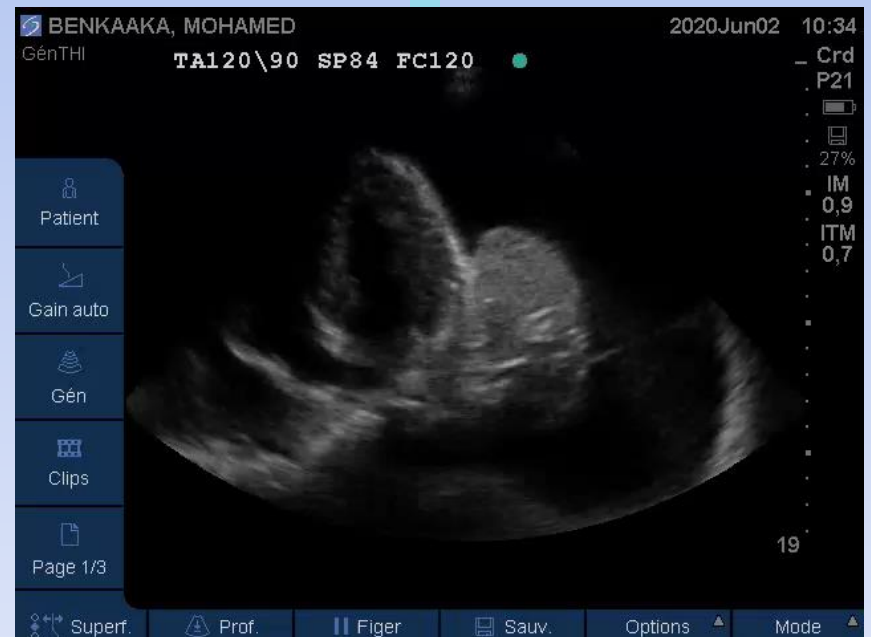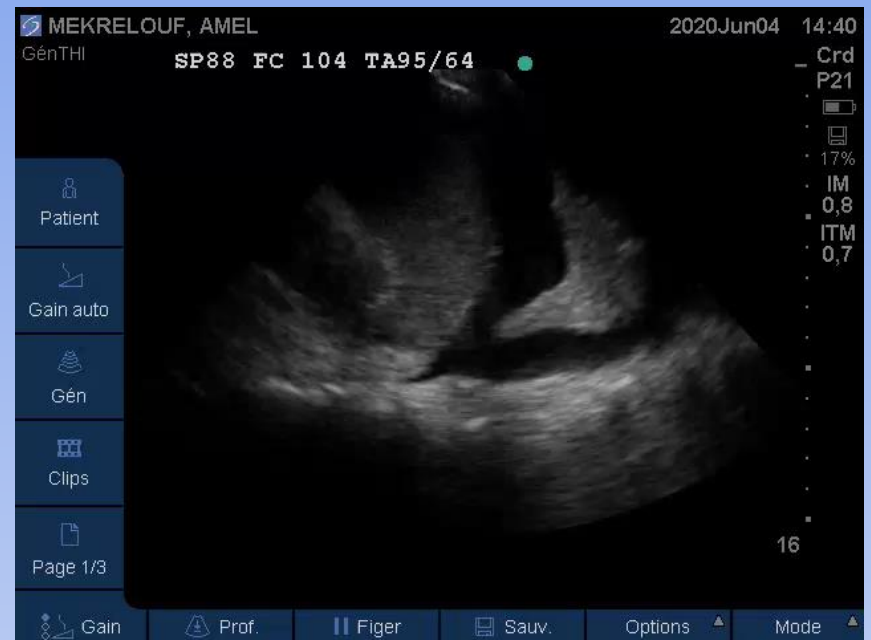La sémiologie pulmonaire : path

2

Le signe du poumon flottant : EPL

Poumon : Visible / Mobile
Au sein de l'épanchement

Epanchement suffisamment important
⇔ Collapsus



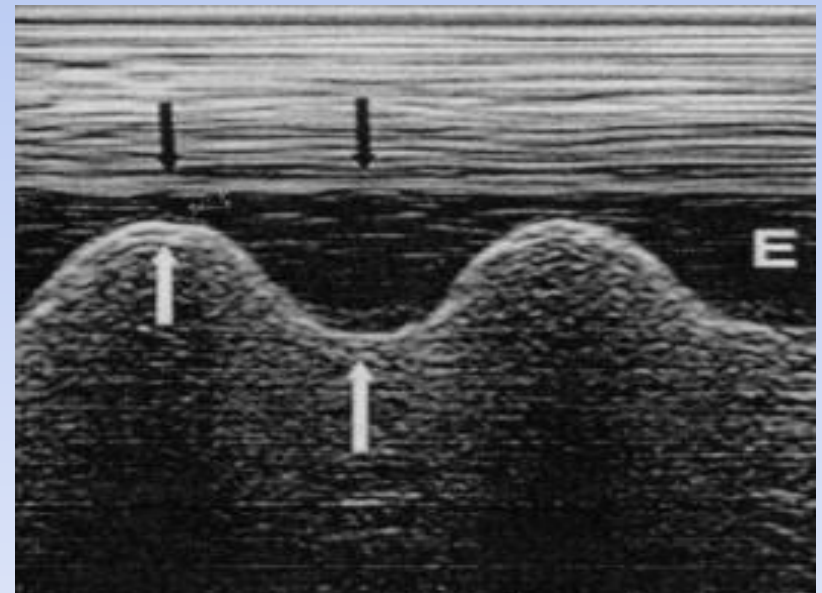
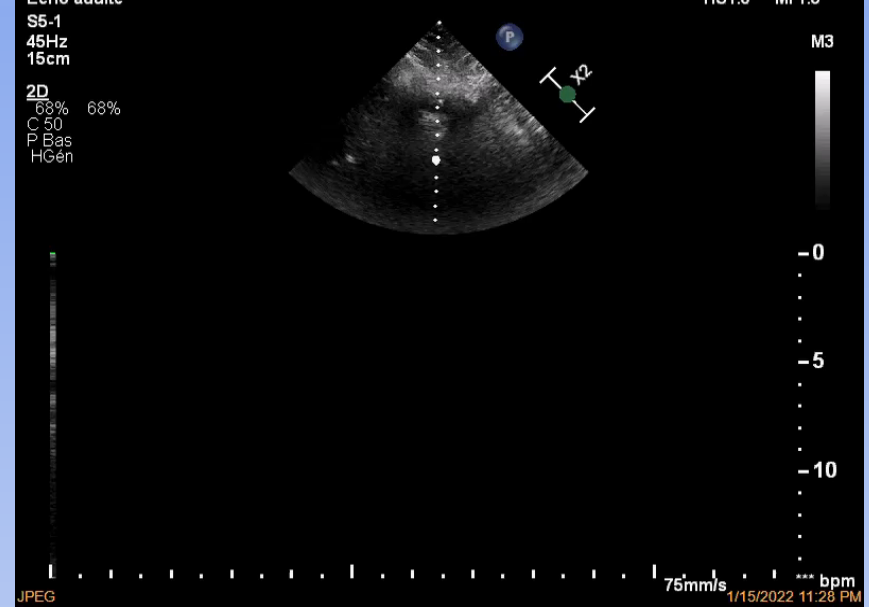
La sémiologie pulmonaire : path

2

Le signe de lasinosoïde:
EPL

Signe dynamique
Au sein de l'épanchement

Mode TM
↔ Variation respiratoire de la
ligne pleurale



La sémiologie pulmonaire : patho

2

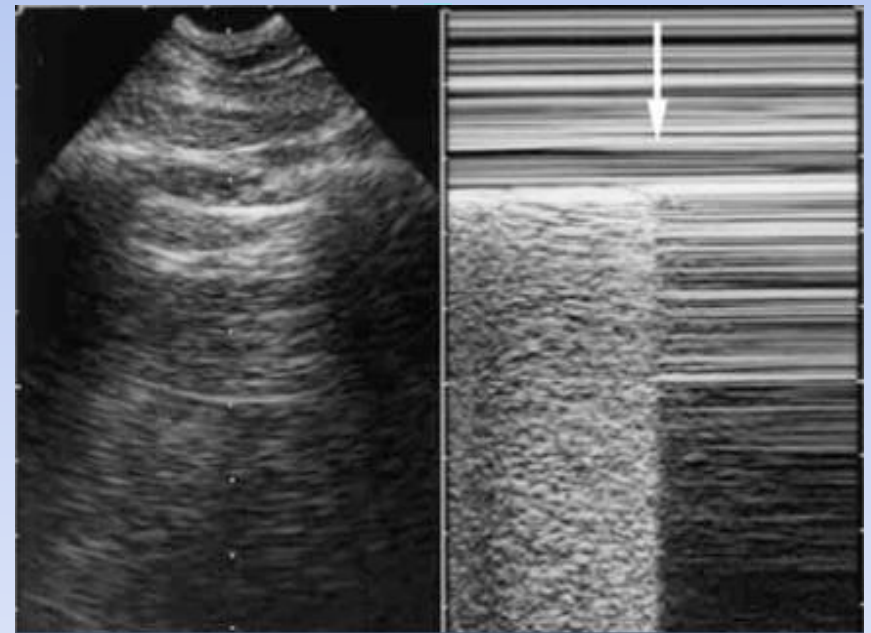
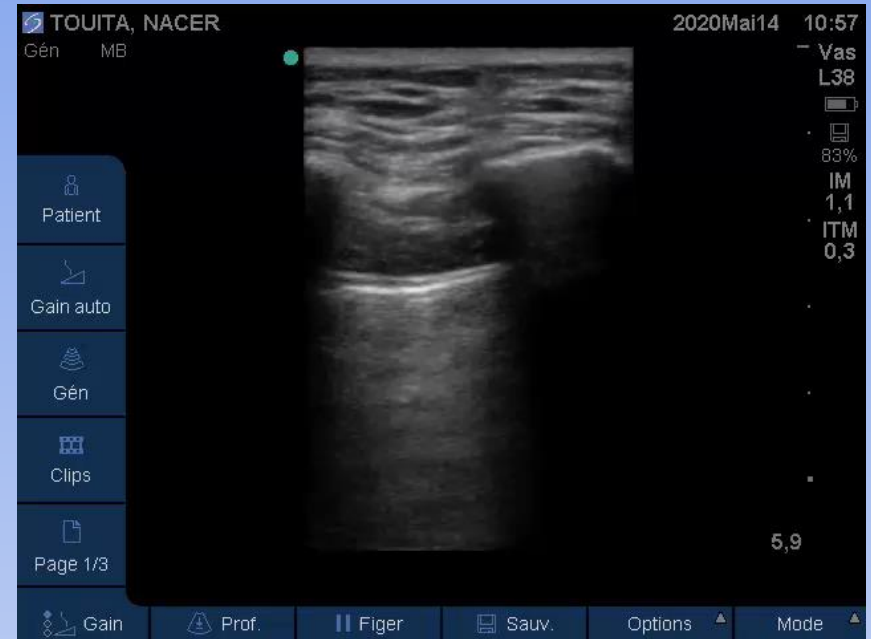Le point poumon: Pneumothorax

Apparition soudaine

Activité pulmonaire, en un point donné de la cage thoracique

Contrastant avec l'abolition

Du glissement pleural
Et de la ligne A



Le pneumothorax

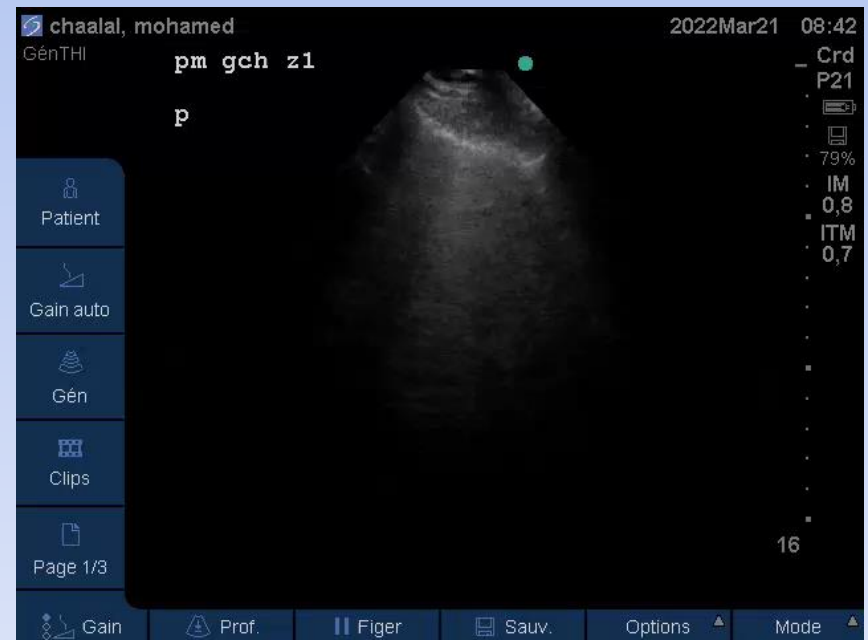
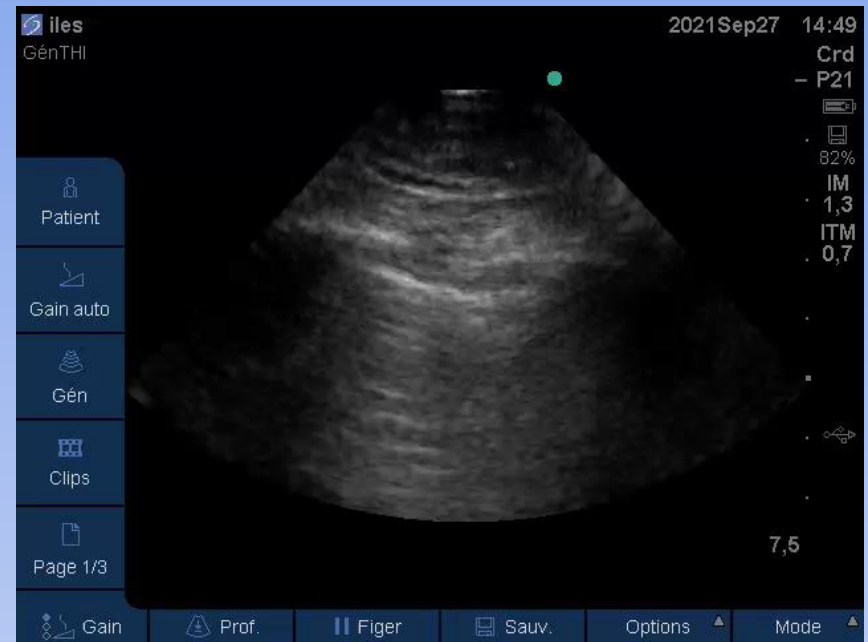2

Est éliminé si :

Glissement pleural visualisé

Présence de lignes B

Présence d'un pouls pulmonaire



Le pneumothorax

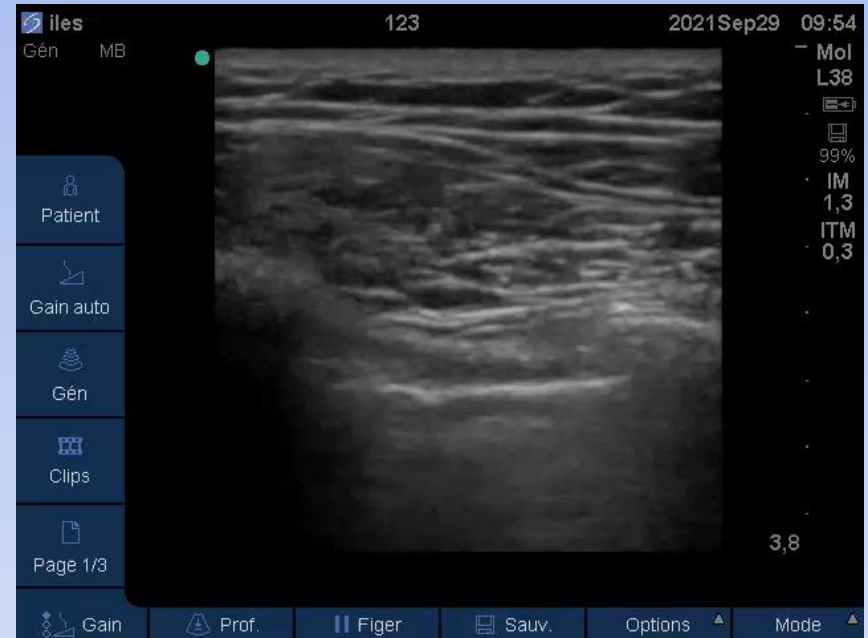2

Est éliminé si :

**Présence d'un pouls
pulmonaire :**

**Mobilité des feuillets de la
plèvre
Synchrone des battements
cardiaques**

**Transmission des
mouvements cardiaques au
parenchyme pulmonaire
Egalement observé en TM**



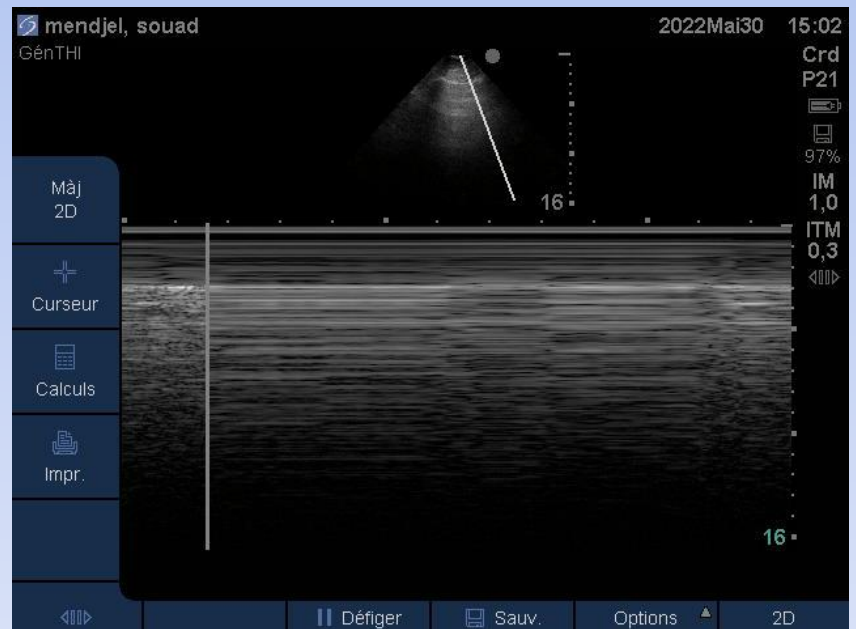
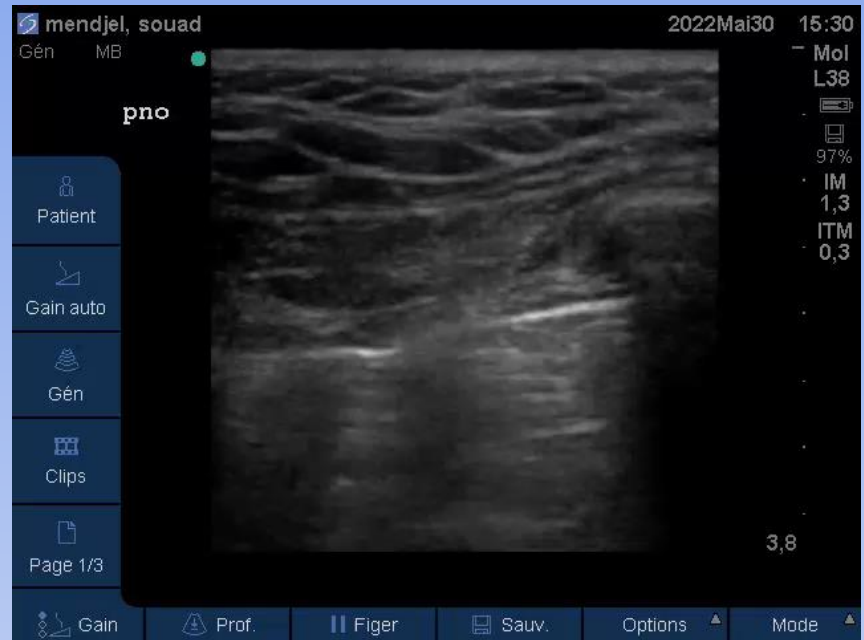Le pneumothorax

2

Est suspecté :

En mode brillance :
glissement pleural aboli

En mode TM :
Le signe de « bord de mer »
disparait
Ne sont visible que les lignes
A exclusives 'Code barre'

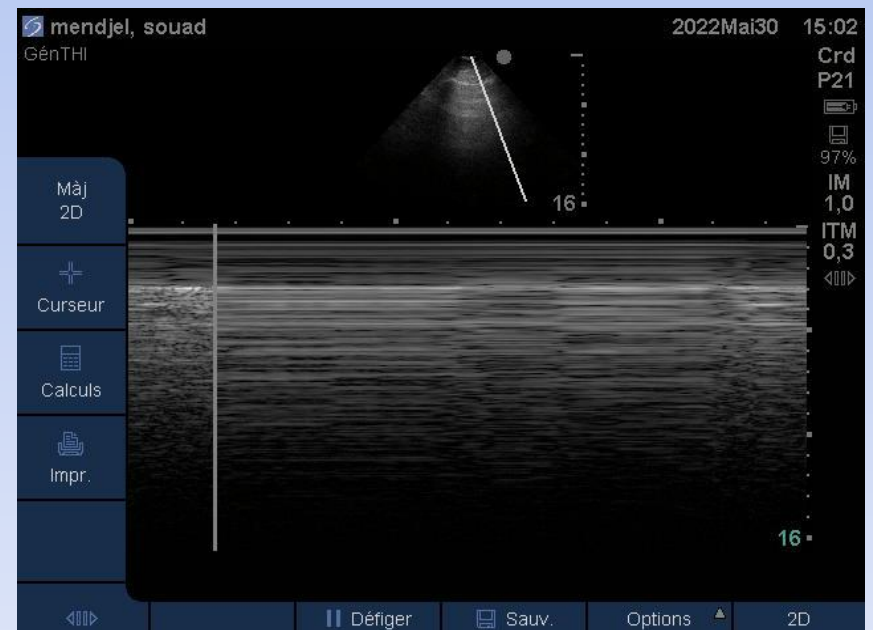
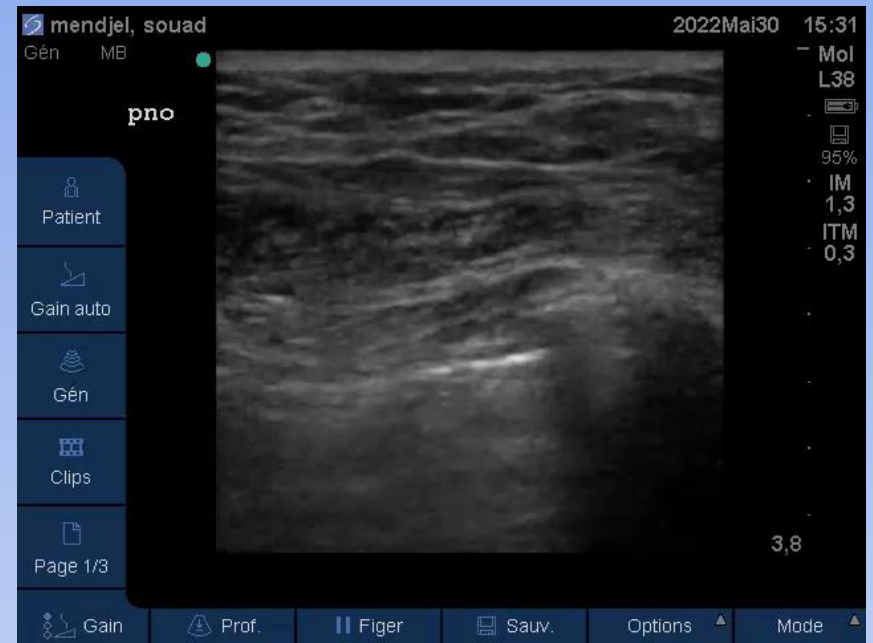

Le pneumothorax partiel

2

Son diagnostic est basé sur:

La reconnaissance du point poumon :
En zone antérieure / Latérale



Le pneumothorax partiel

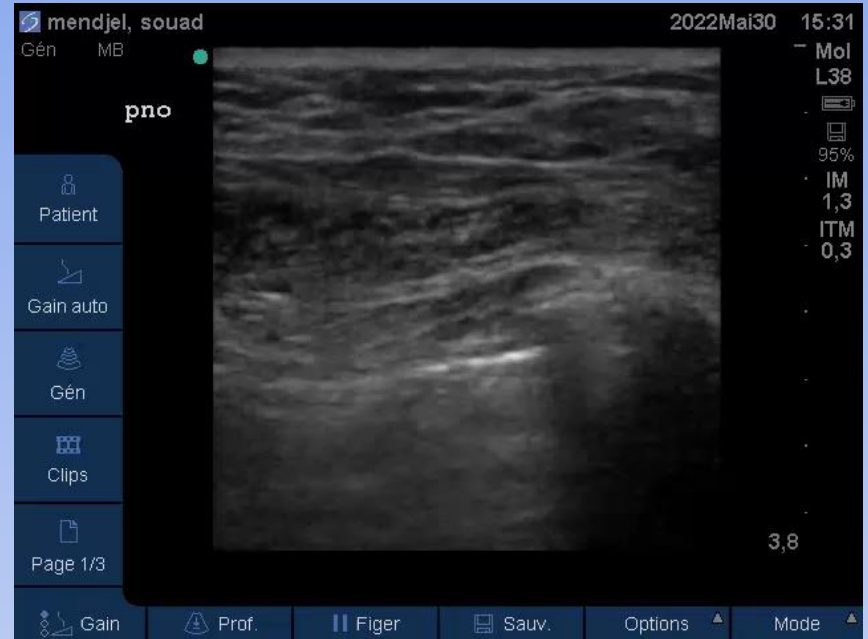2

Le point poumon

**Ligne pleurale avec
Zone avec glissement pleural:
poumon accolé**

**Zone sans glissement
pleural : poumon décollé**

**Ligne pleurale avec
Zone la jonction entre les
deux c est le point poumon**



Le pneumothorax partiel

2

Le point poumon

En mode TM

Alternance rythmé par la respiration de ;

Signe de bord de mer
Ligne A exclusives (code barre)

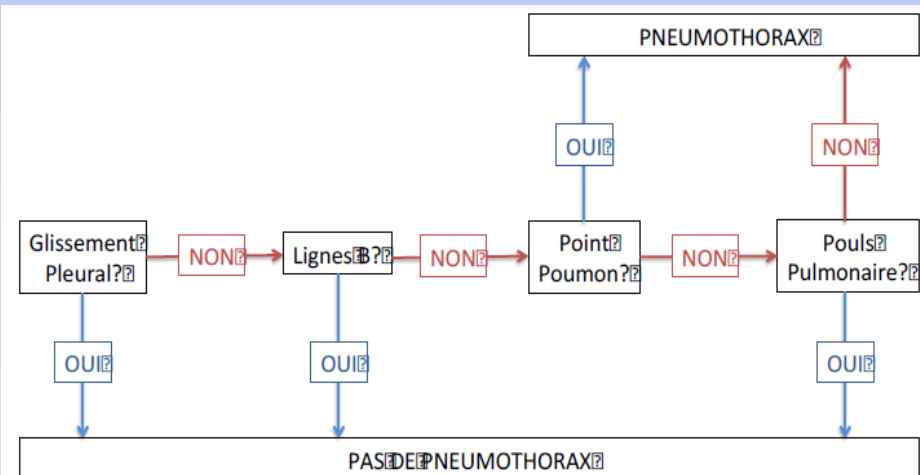
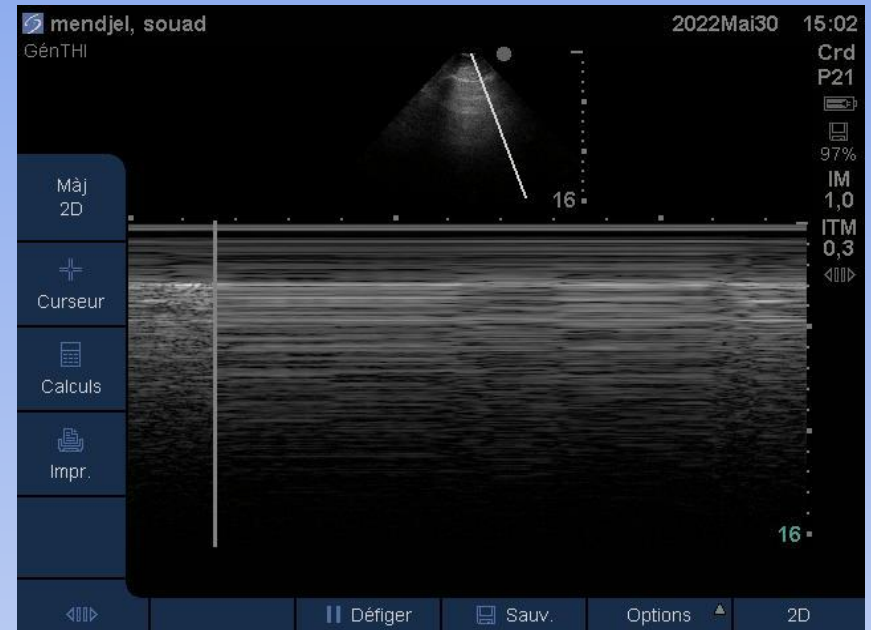


Figure 7. Arbre diagnostique de pneumothorax [7].

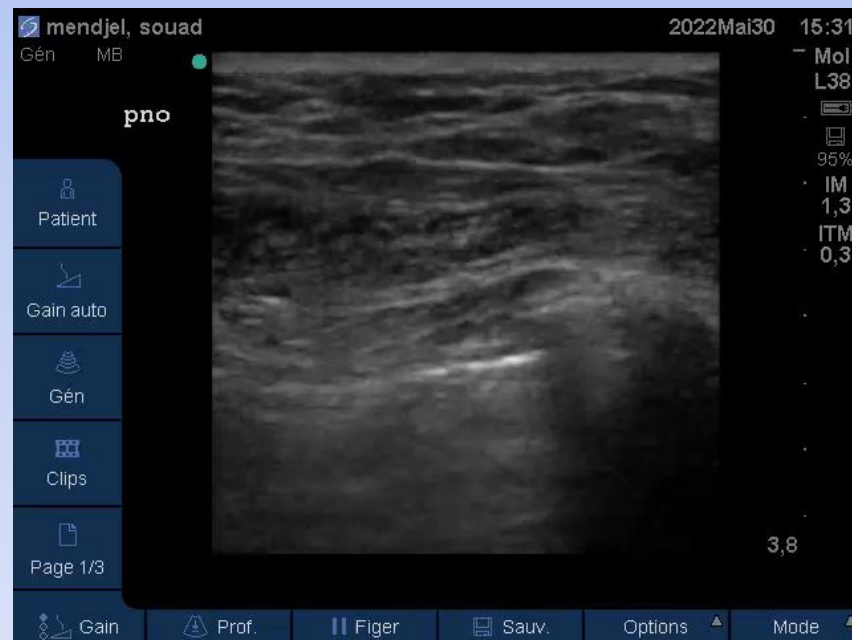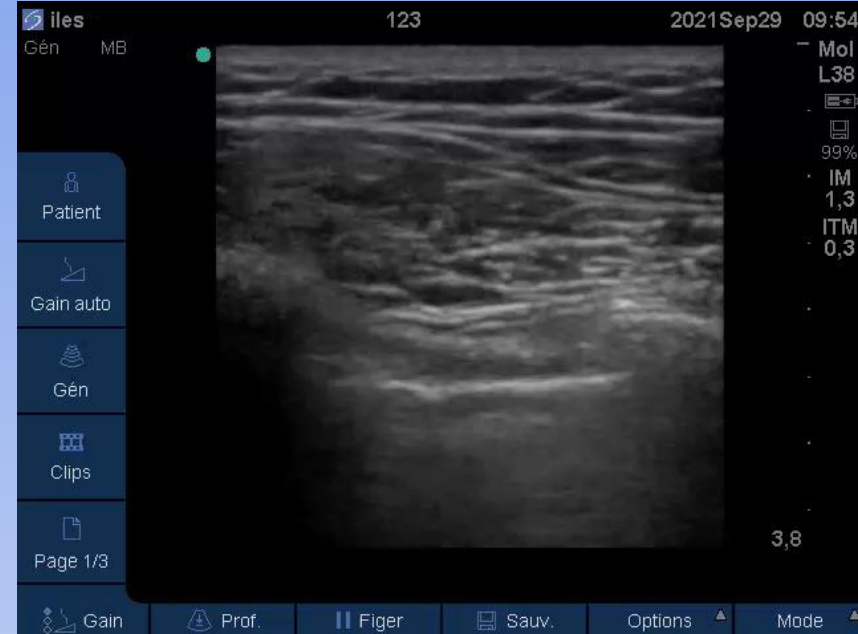Le pneumothorax partiel

2

Le point poumon

Affirmé

Le point P
S'il n'est pas total



Le pneumothorax partiel

2

Le point poumon

Sinon rechercher

Le poumon pulmonaire
Sa présence élimine le diag
de pneumothorax

Son absence dans le thorax
précédemment décrit le
confirme

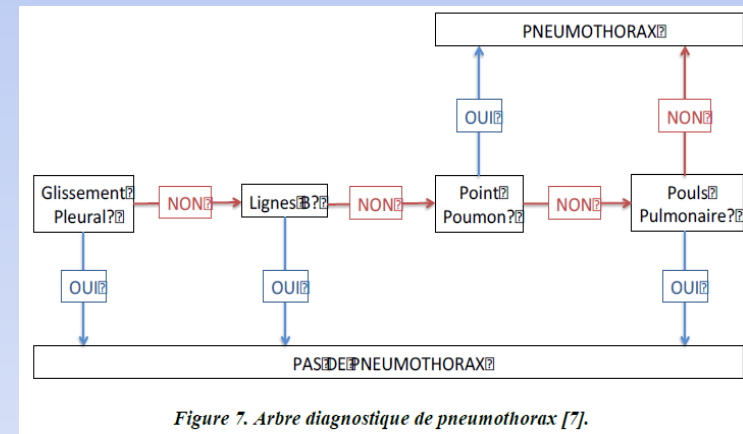
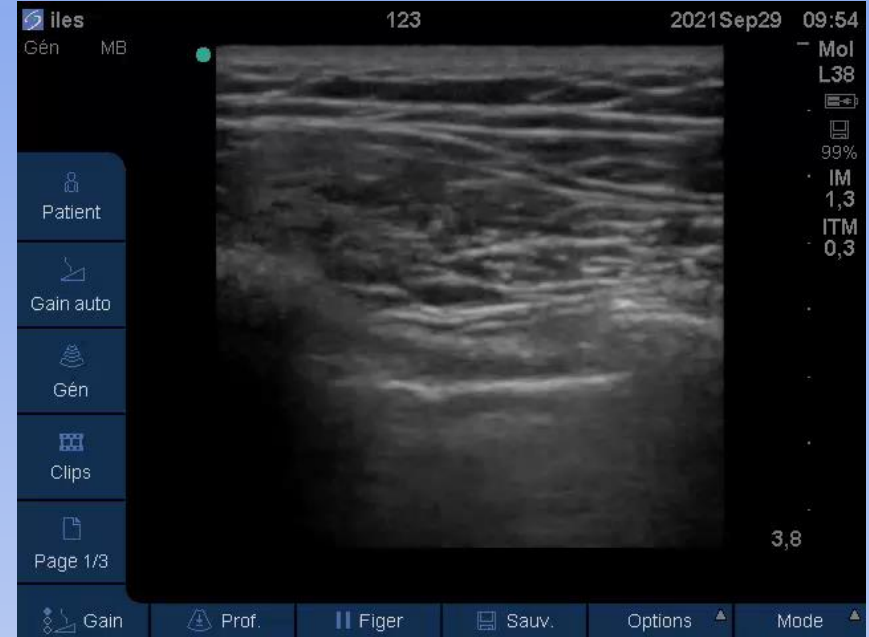
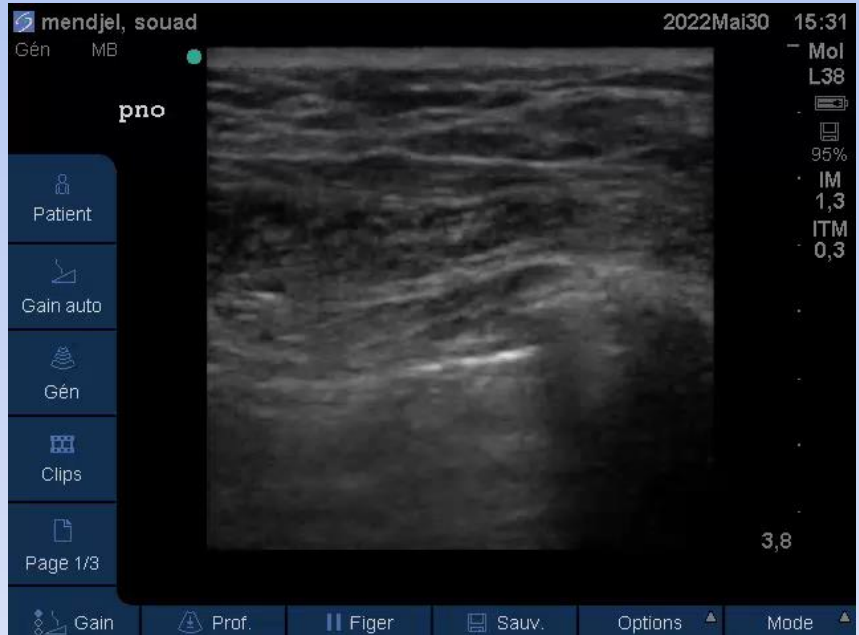
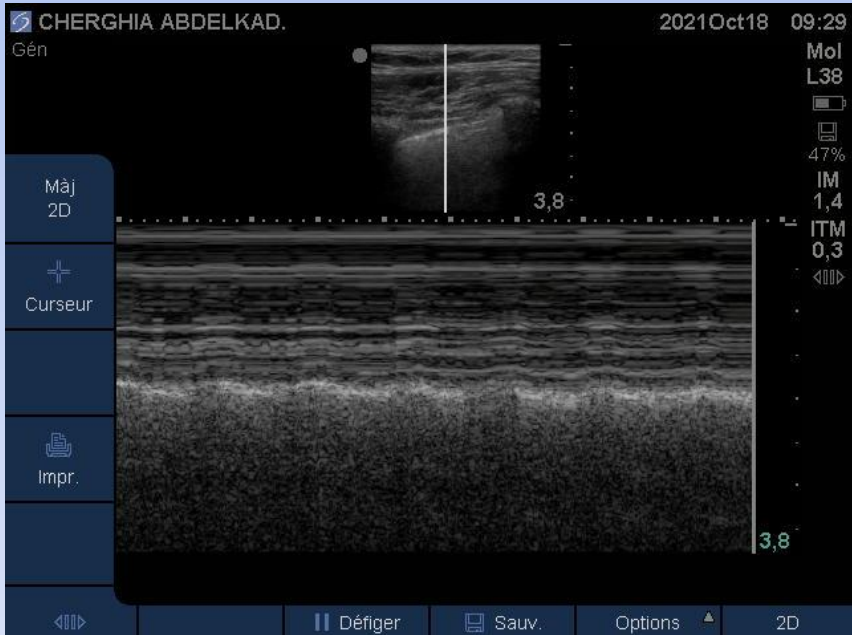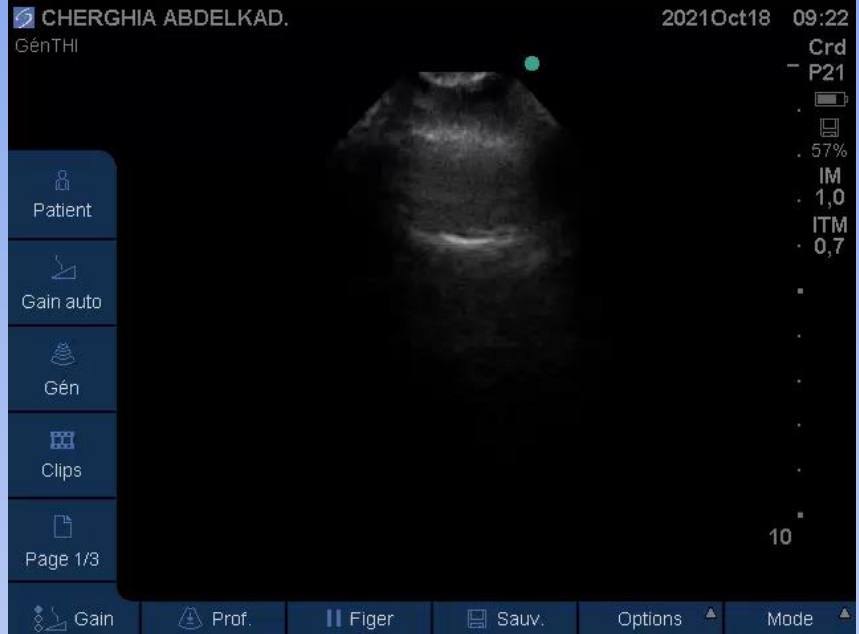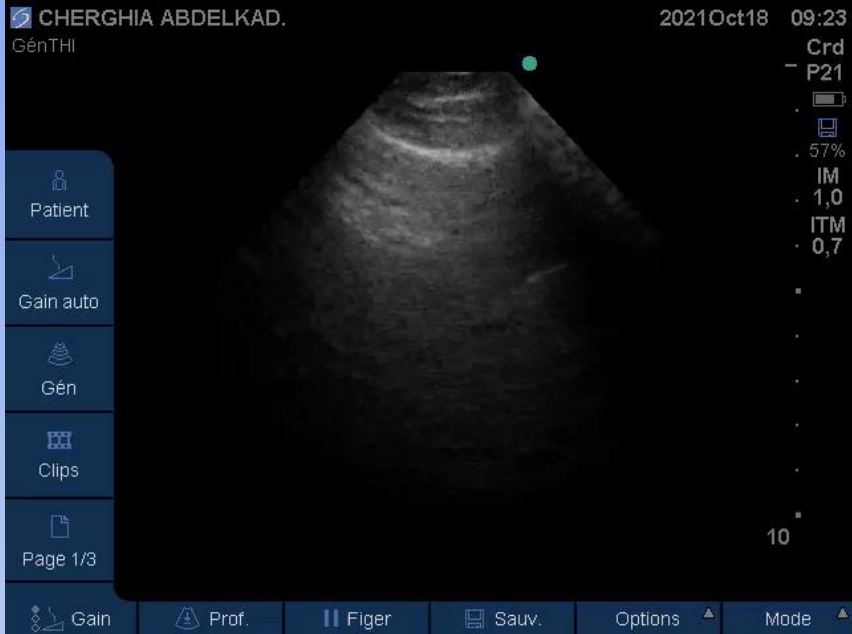Figure 7. Arbre diagnostique de pneumothorax [7].



La sémiologie pulmonaire : patho

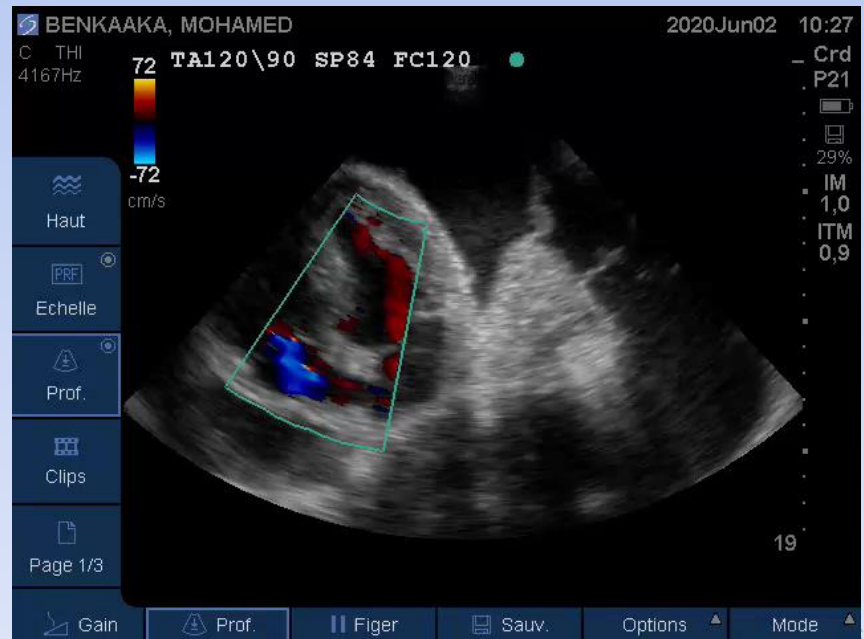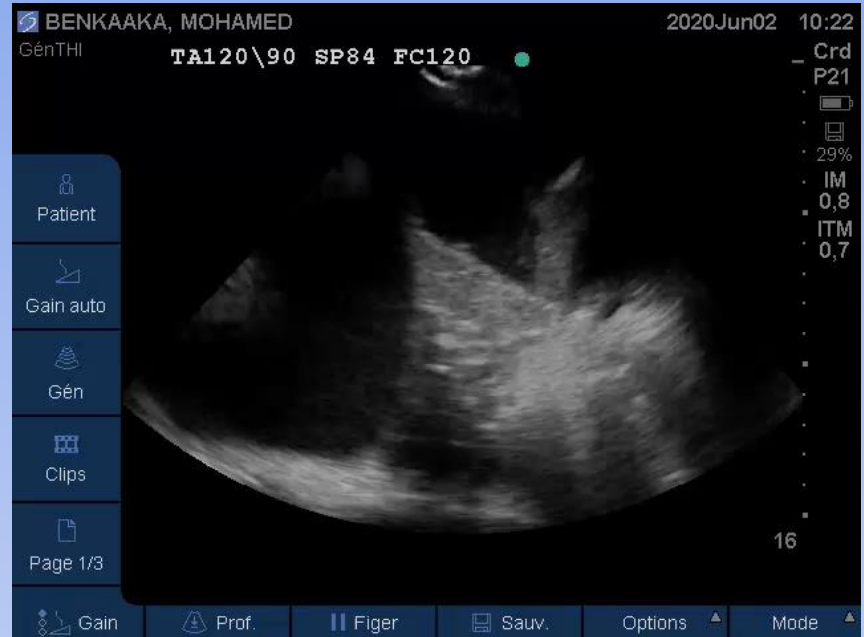1

Le signe du poumon flottant : EPL

Image hypo échogène
Homogène

Délimitée
en dehors par la paroi
thoracique

En bas
Par le diaphragme



La sémiologie pulmonaire : patho

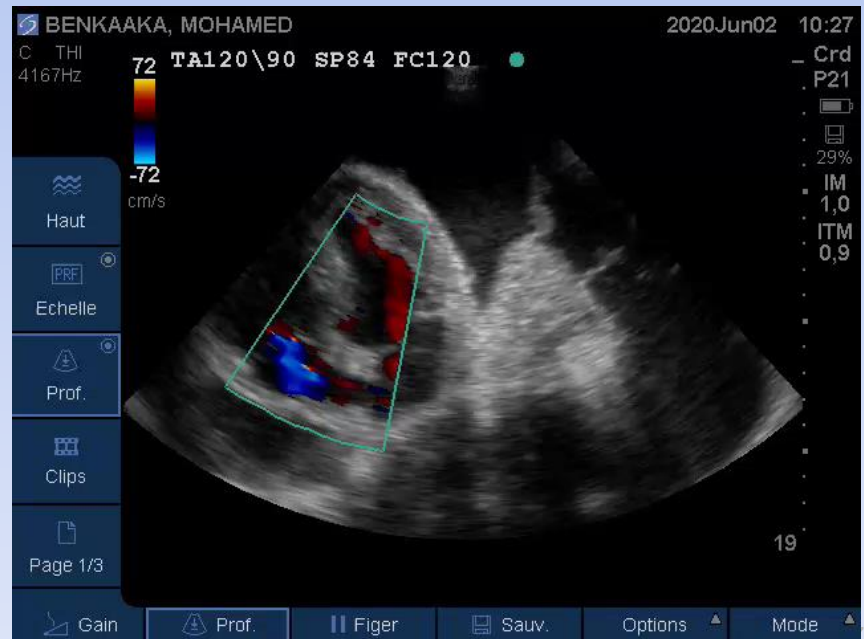1

Le signe du poumon flottant : EPL

La sonde est placée

Lgne médio axillaire

Puis en post si aucun épanchement n est rerouvé



La sémiologie pulmonaire : patho

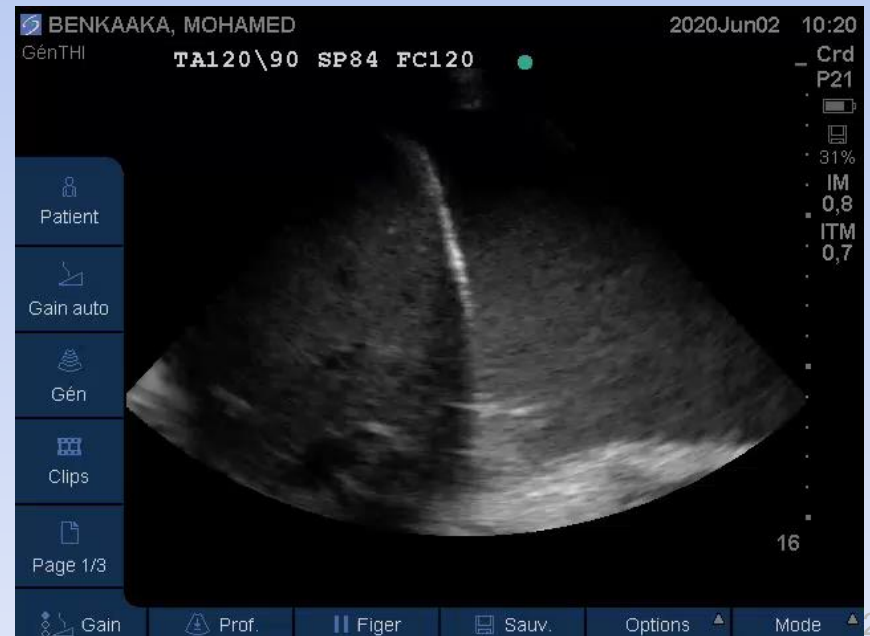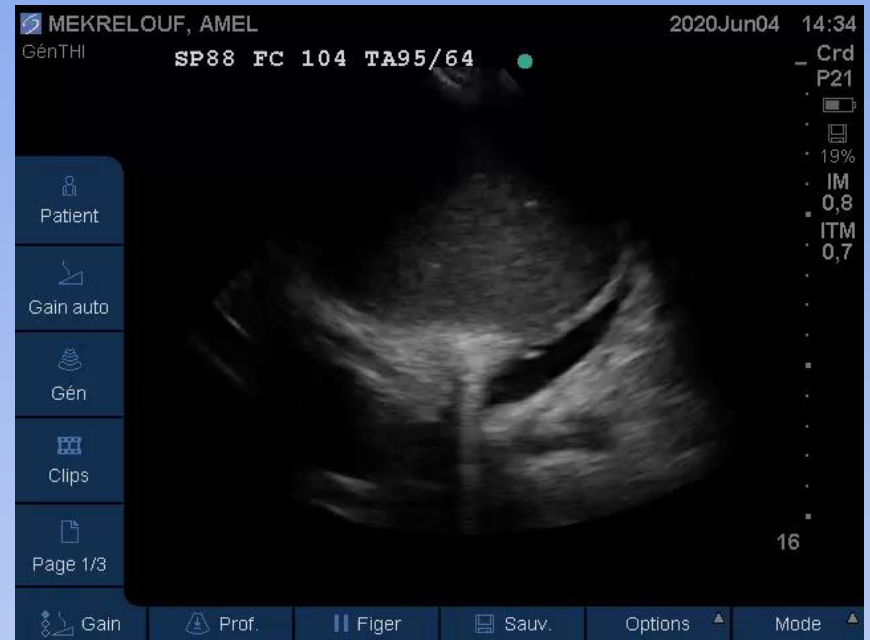1

Le signe du poumon flottant : EPL

Toujours rechercher le culs de sac pleural :
Identifié par le diaphragme
Ligne hyper échogène en arce de cercle

Lgne médio axillaire

Puis en post si aucun épanchement n est rerouvé



La sémiologie pulmonaire : patho

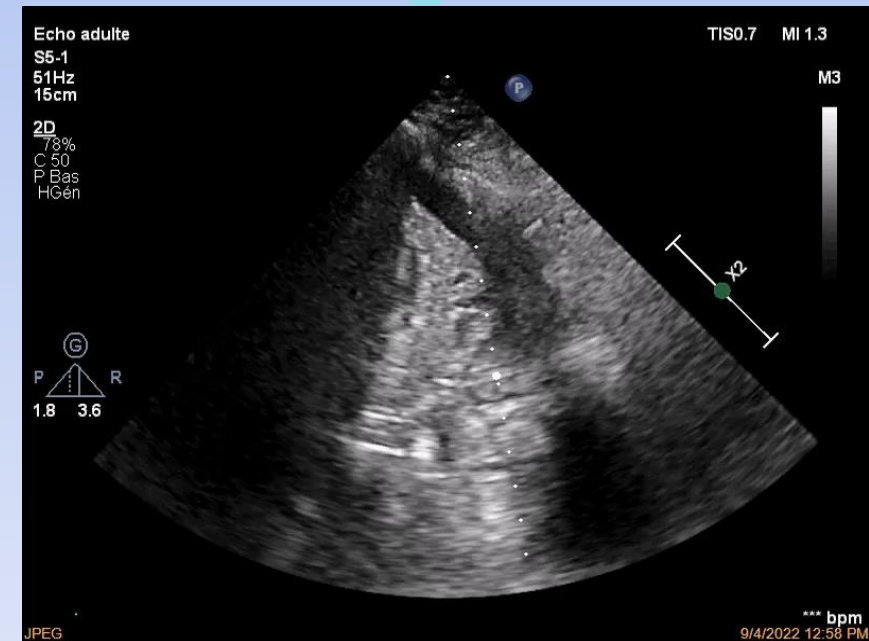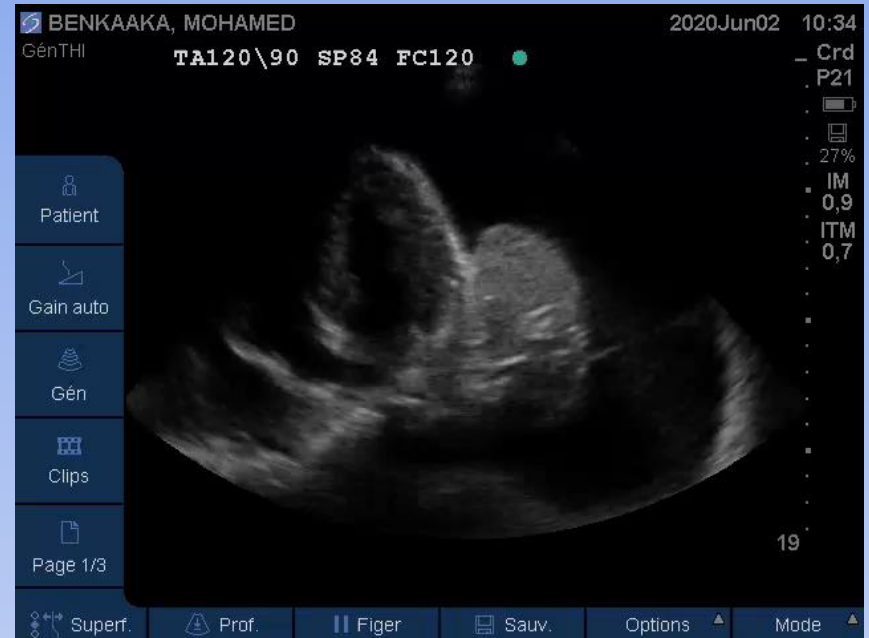1

Le signe du poumon flottant : EPL

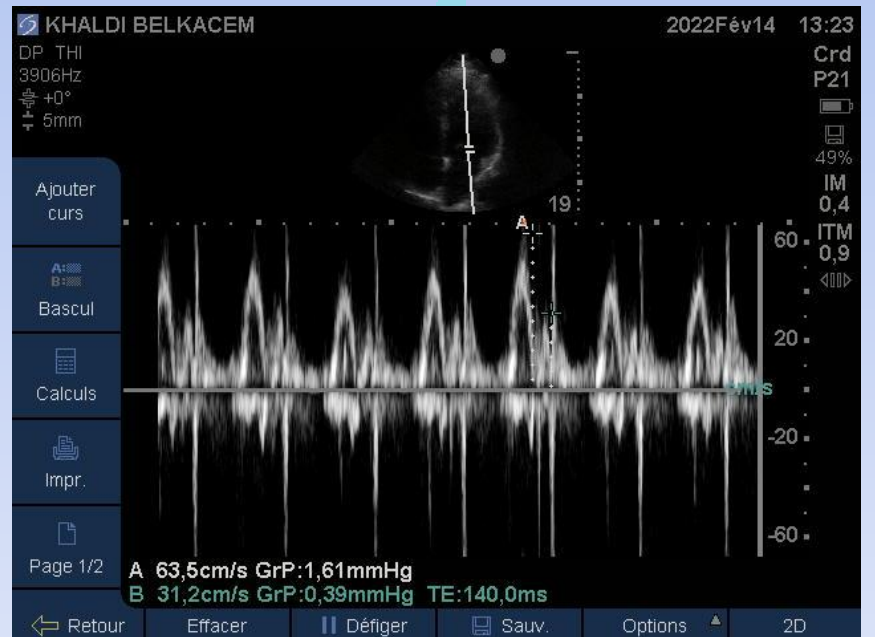
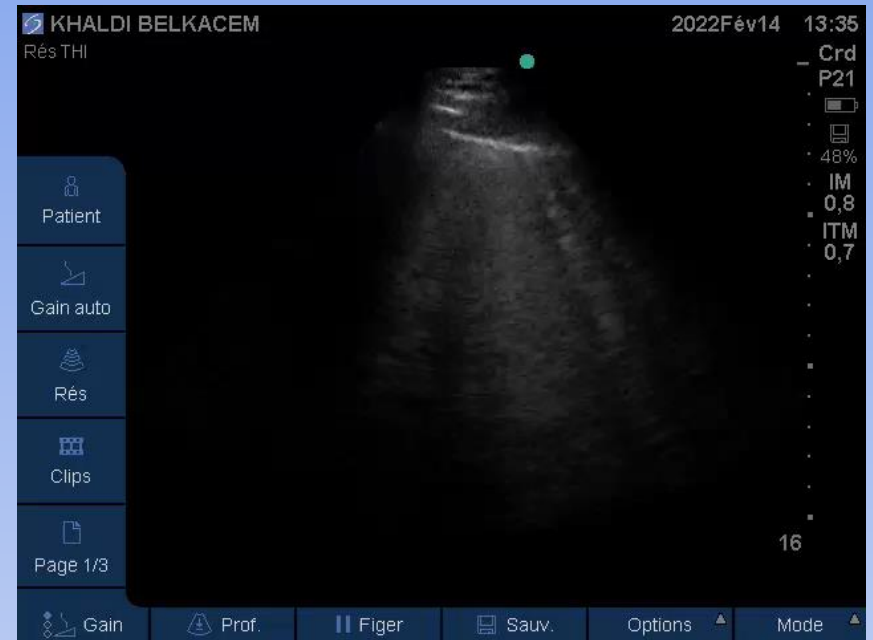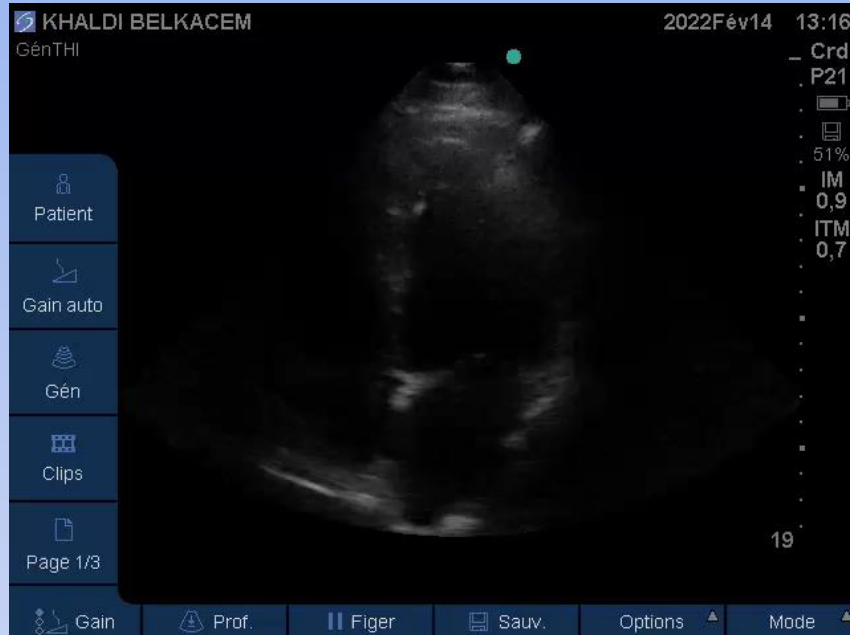Si l'épanchement est suffisamment important:

→ Entraîne collapsus du poumon

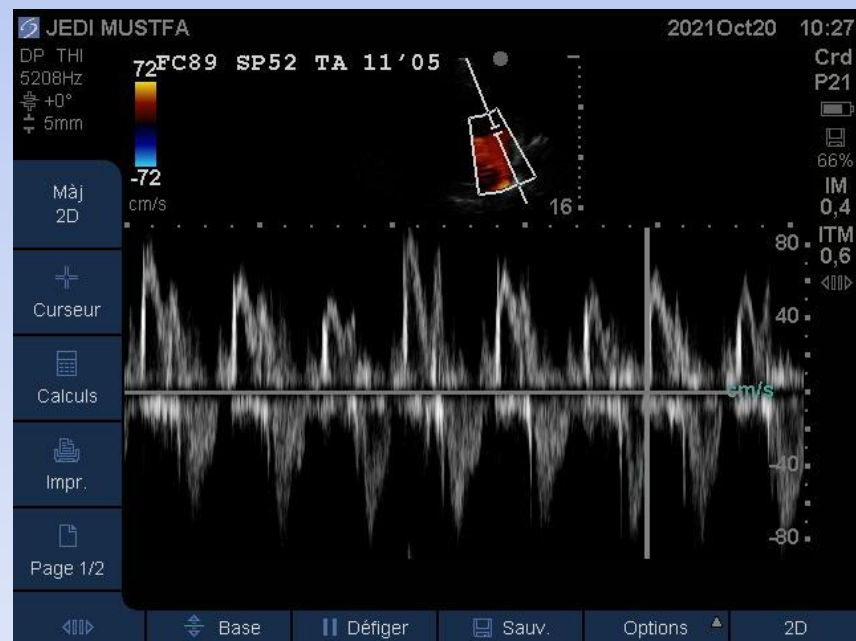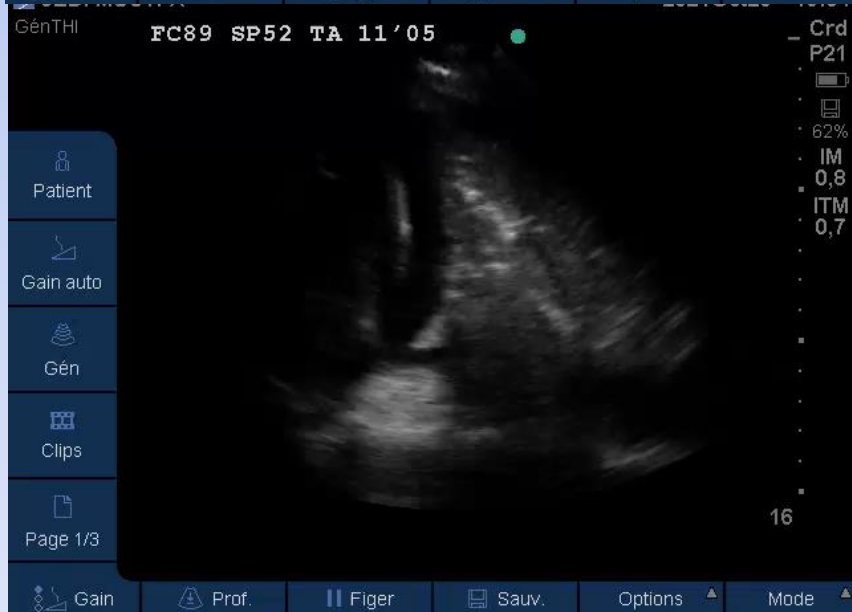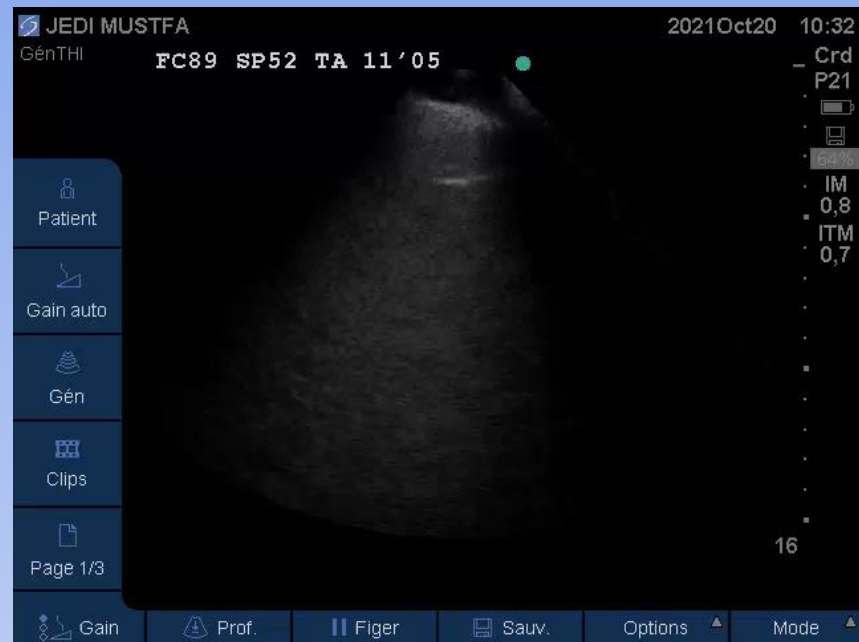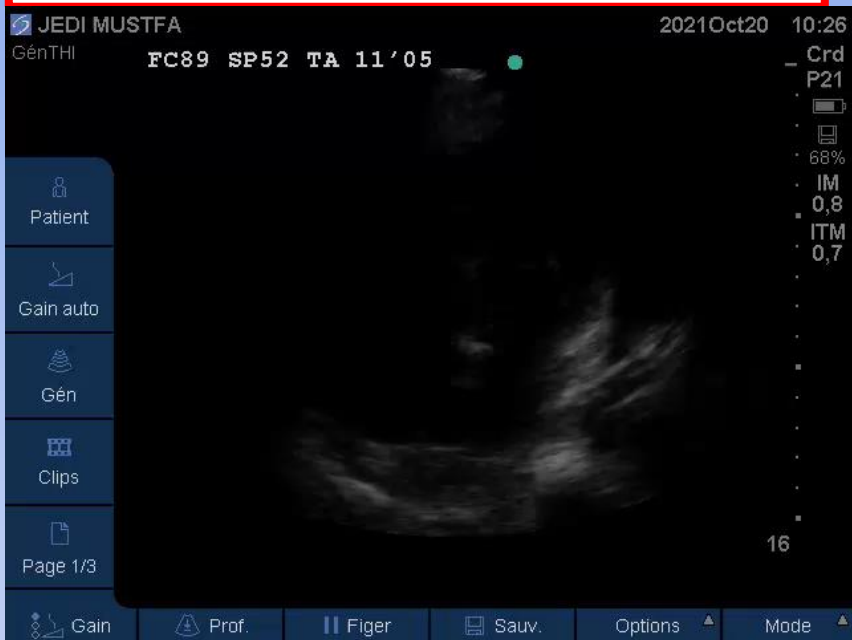Avec aspect du poumon flottant :
Poumon visible flottant au sein de l'épanchement



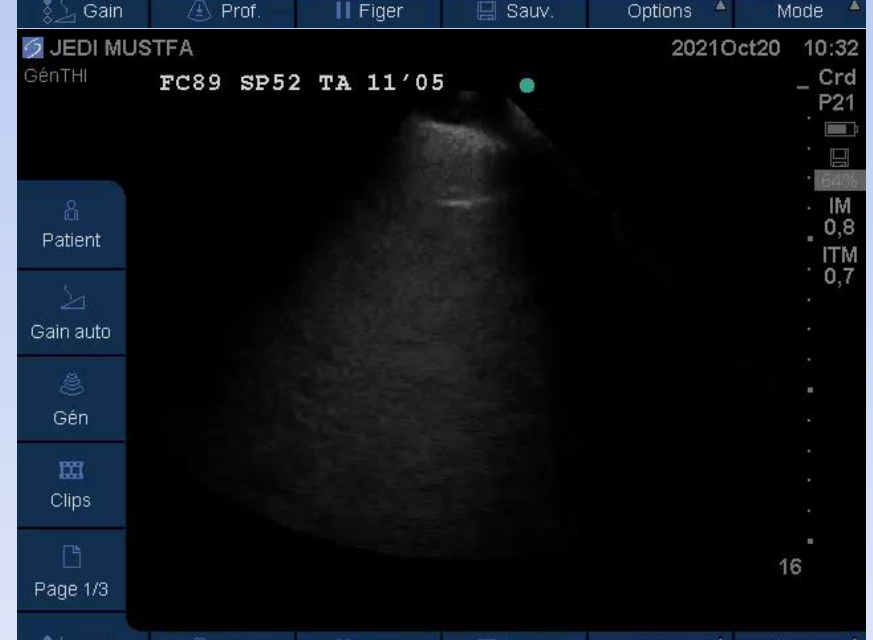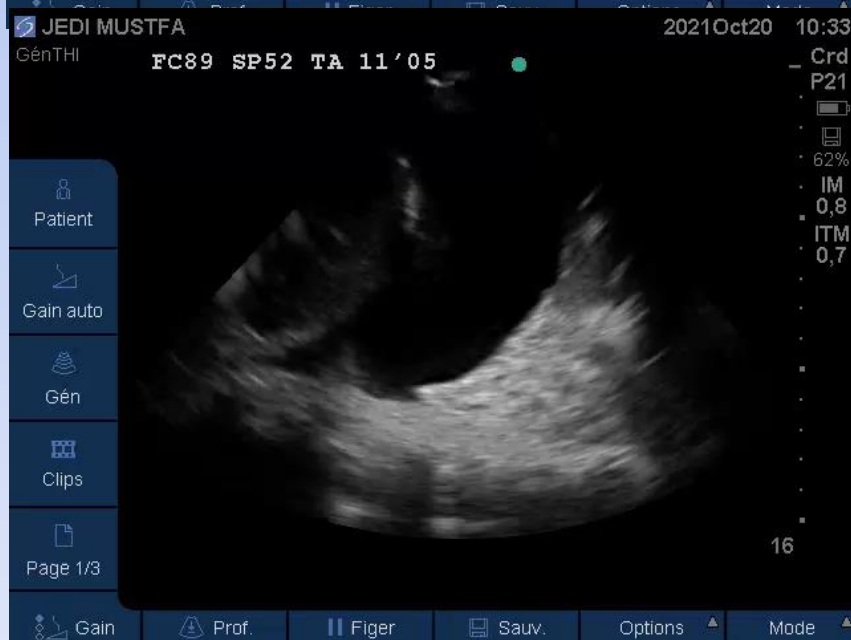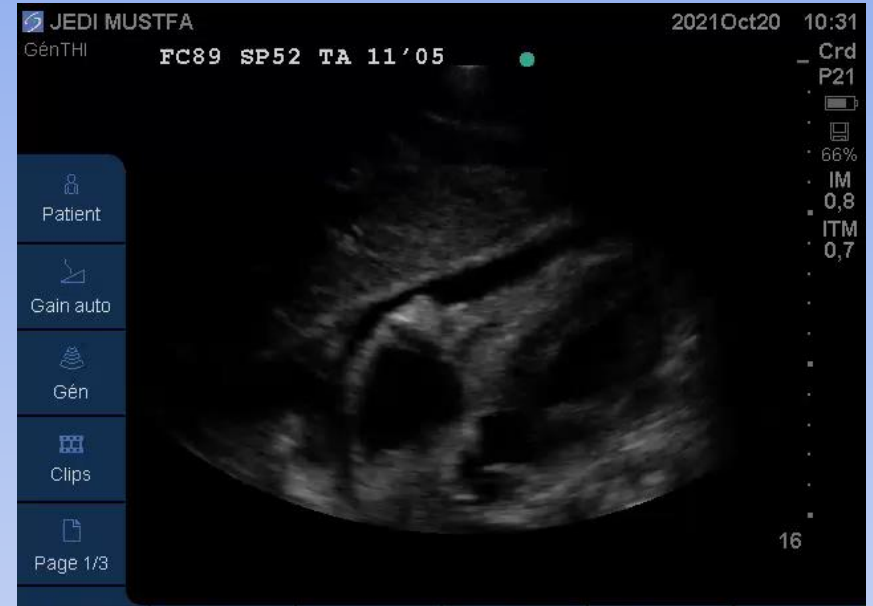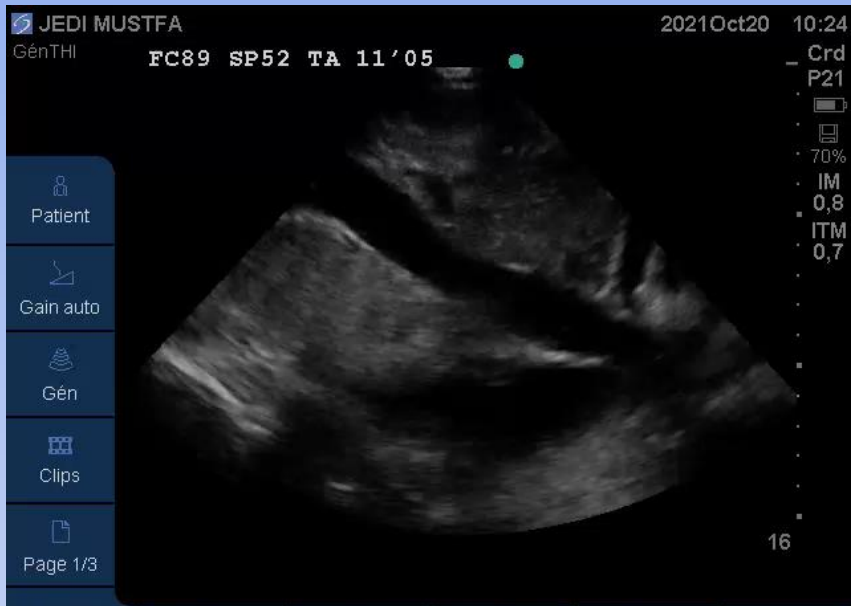OAP hémodynamique



OAP Lésionnel



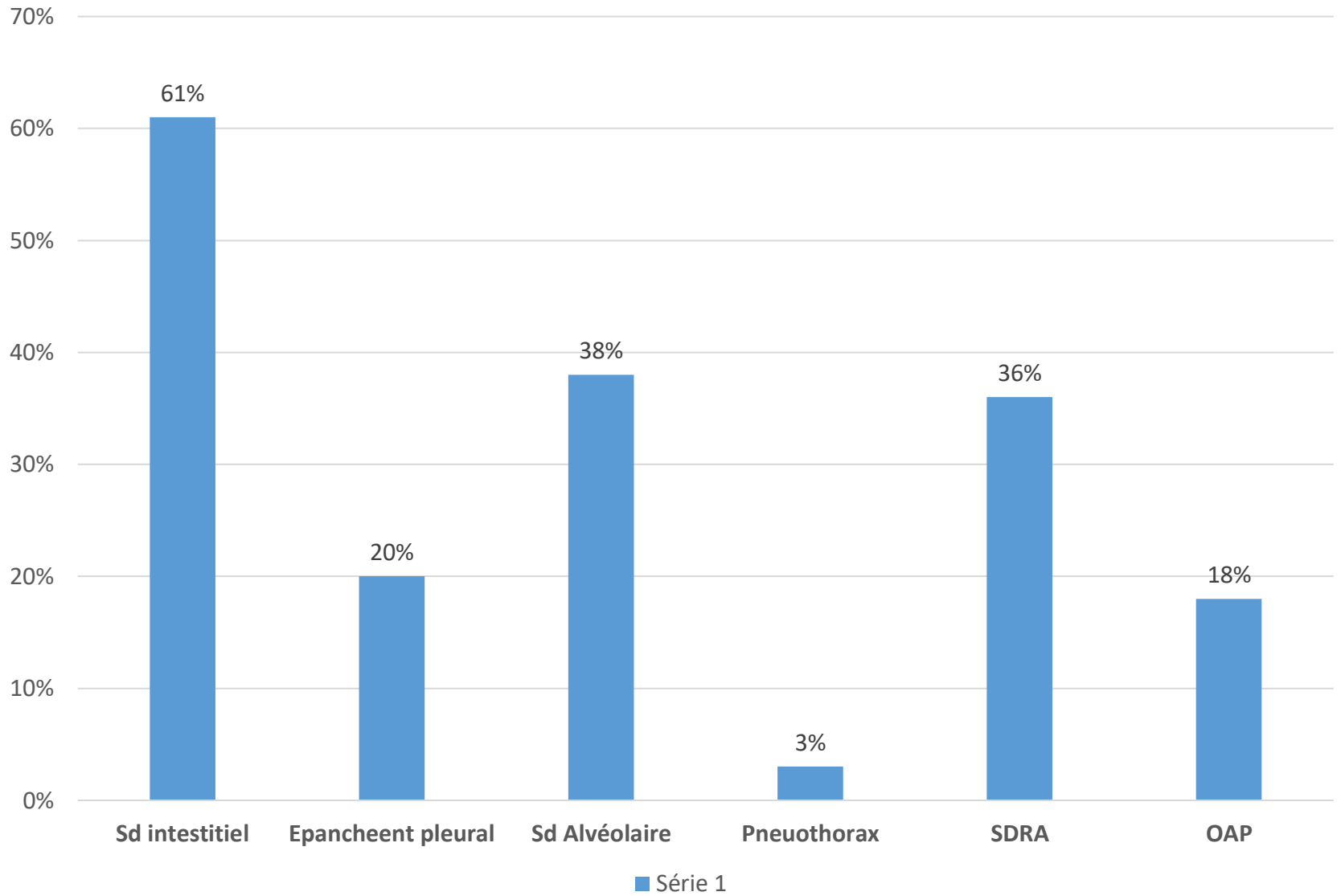
Echographie thoracique



Matériels et méthodes : *Site de l'étude*

- Sur une période de s'étalant du 01 mars au 30 juin, 106 patients ont été admis, 28 % ont été évalués pour motif de désaturation l'admission
- Une échographie thoracique associant systématiquement l'échographie cardiaque focalisée l'échographie pleuro pulmonaire

Série 1



Conclusion

« _

- L'échographie thoracique couplée à la mesure des pressions de remplissage et à l'échographie de compression veineuse permet une évaluation de l'adsaturation de manière quasi complète et systématique

MERCI

