

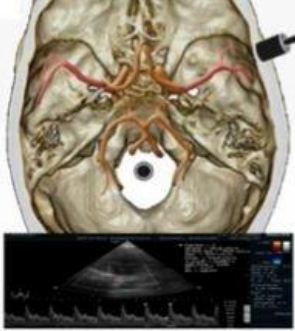
***L'évaluation échographique d'un états de choc
chez le patient critique de réanimation***

De la compréhension à la pratique

S.M ILES / S. Benbernou

Introduction

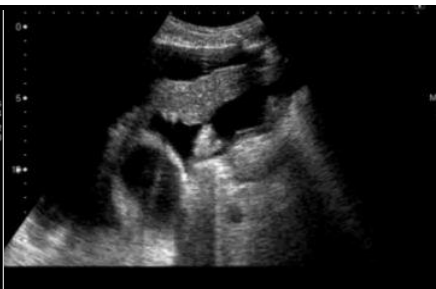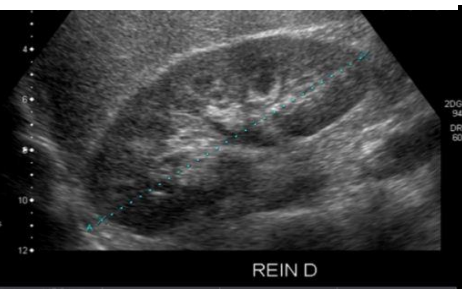
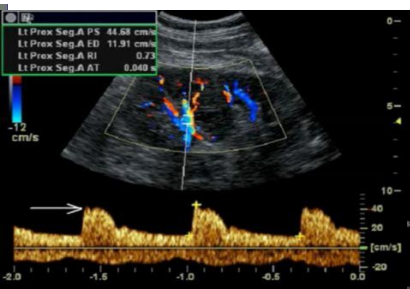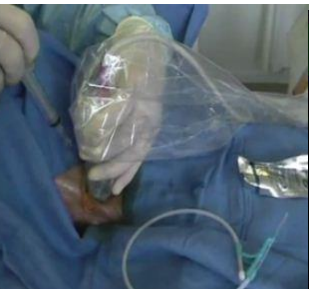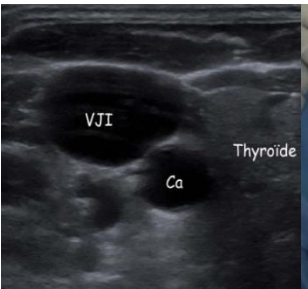

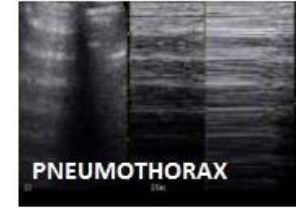
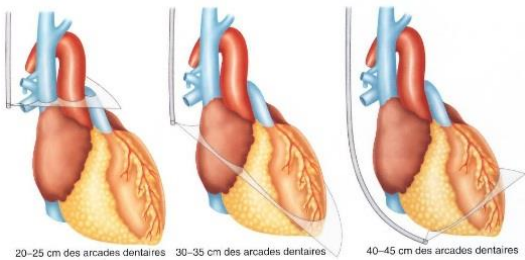
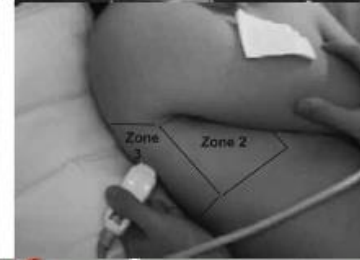
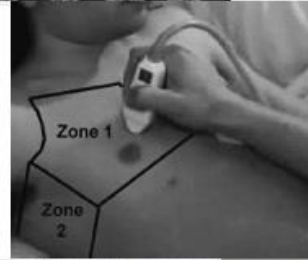
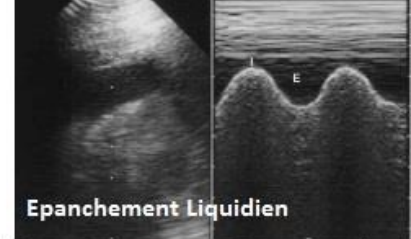
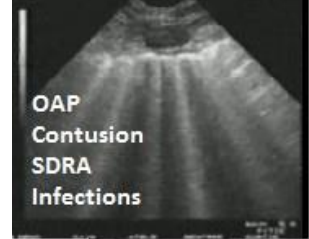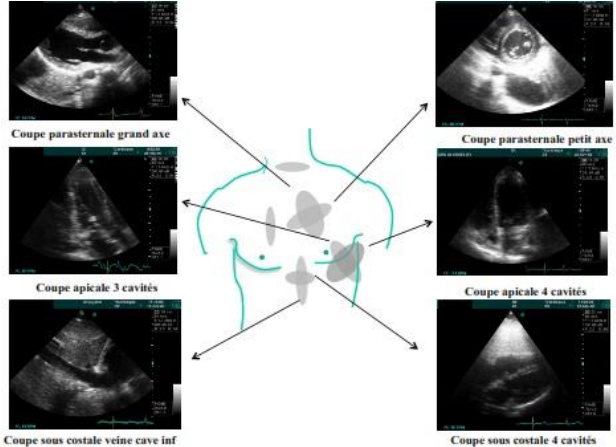
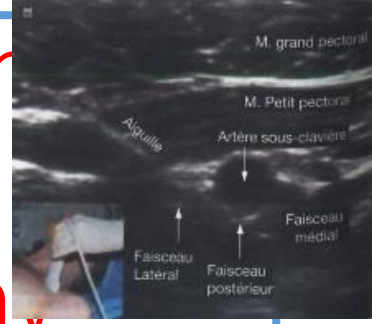- L'échographie clinique ciblée
 - ⇔ **POCUS** (Point Of Care Ultra Sonography)
- Prolongement de l'examen clinique
- Outil précieux, prise en charge du patient critique.
- Objectif :
 - Mettre en évidence l'apport **diagnostic** de l'échographie clinique en réanimation



Les ultrasons en Réanimation

P.O.C.U.S

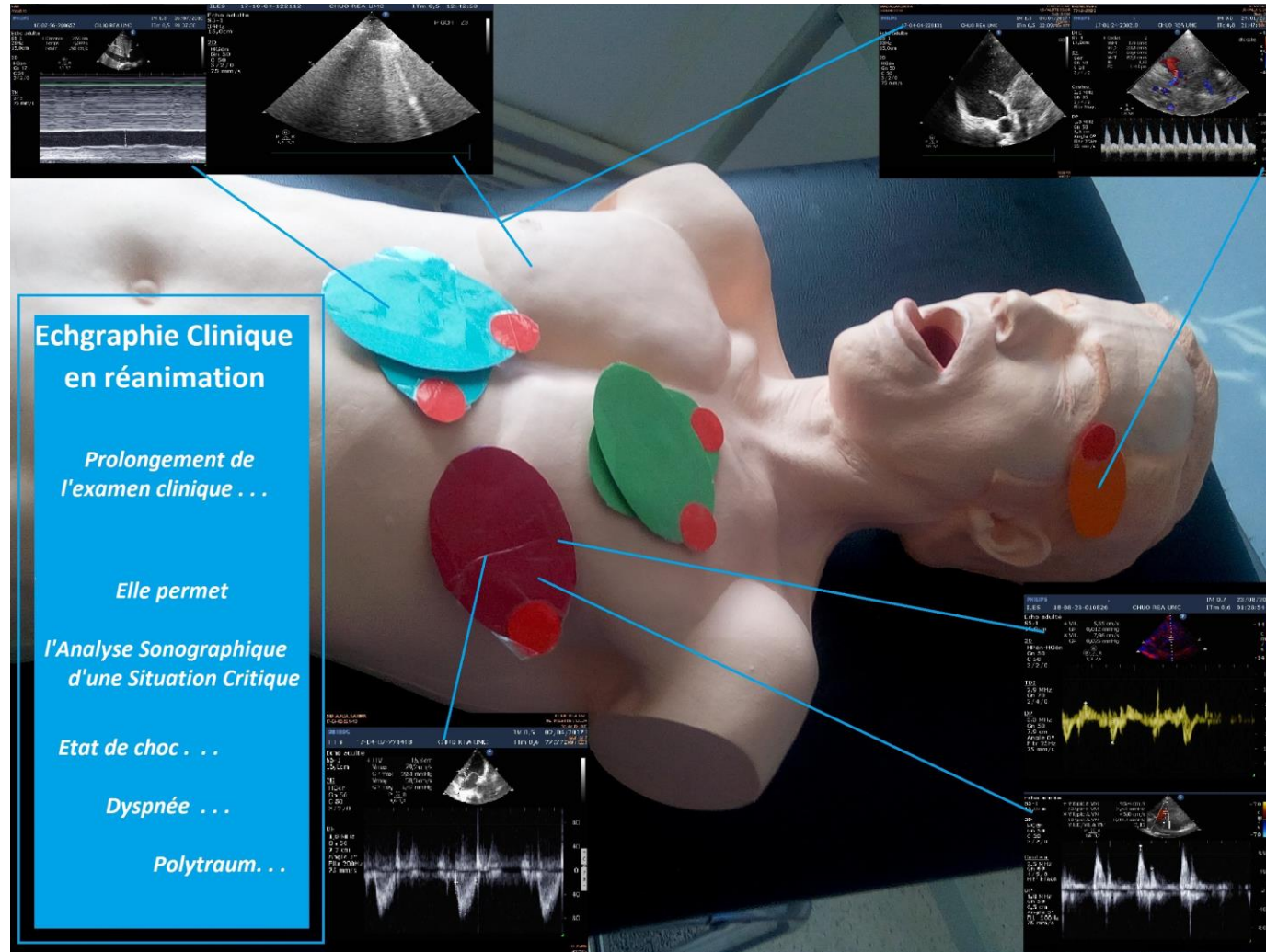
Point of Care UltraSonography



L'échographie P.O.C.U.S

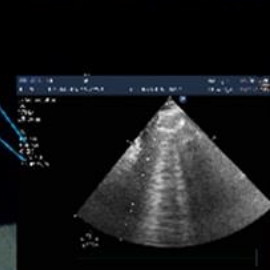
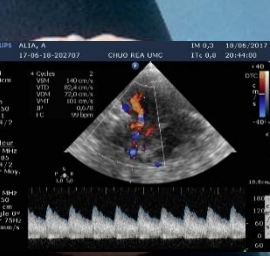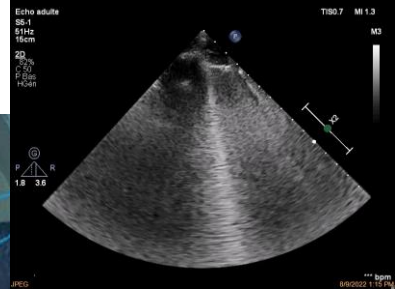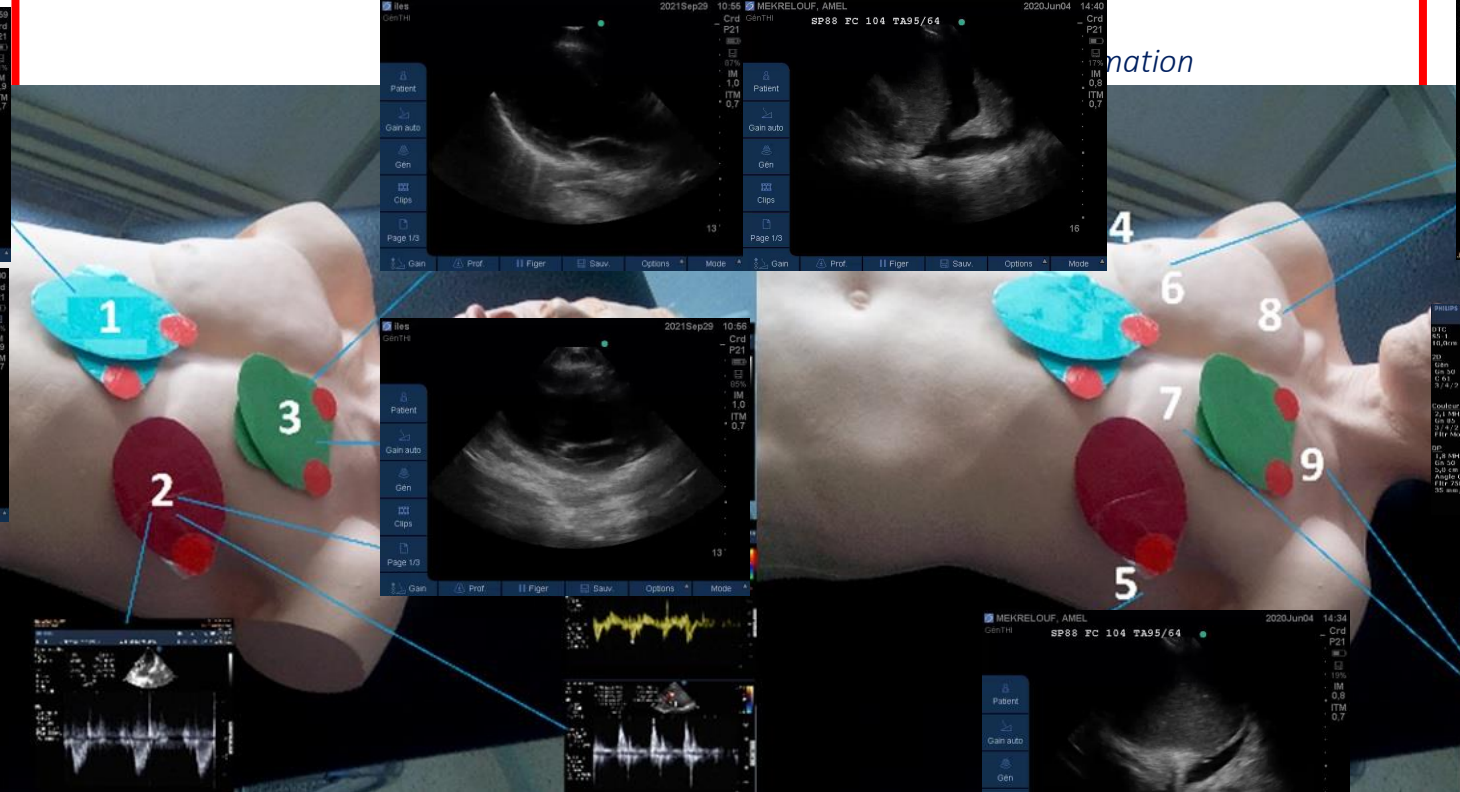
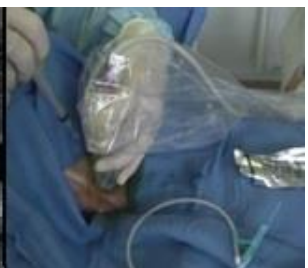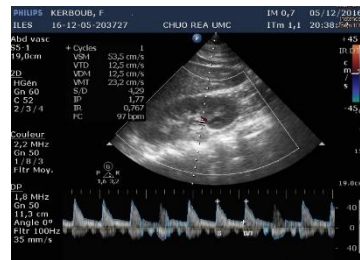
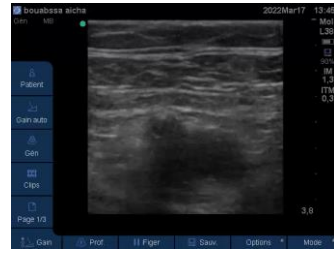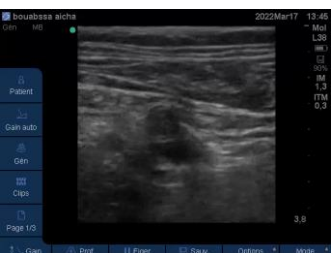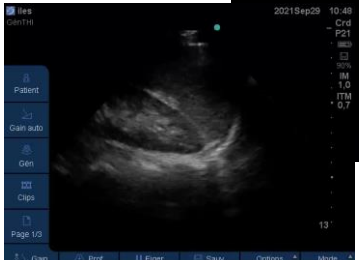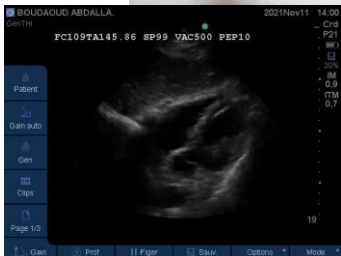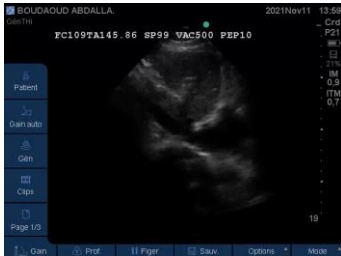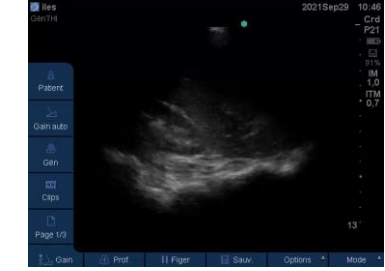Point Of Care Ultrasonography

Dr S.M. ILES Anesthésie Réanimation

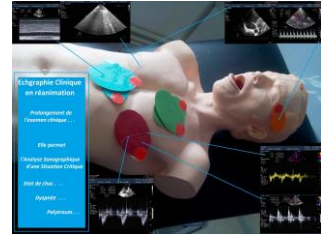


L'échographie P.O.C.U.S

Point Of Care Ultrasonography



Quoi c'est que . . . P.O.C.U.S ?



1

Echographie clinique

2

Réalisée au lit du malade
Défaillance d'organe

3

Sans le déplacer

4

Par son médecin traitant

The NEW ENGLAND JOURNAL of MEDICINE

REVIEW ARTICLE

CURRENT CONCEPTS

Point-of-Care Ultrasonography

Christopher L. Moore, M.D., and Joshua A. Copel, M.D.



Réponses binaires . . . OUI / Non

1

Hypo Volémie

2

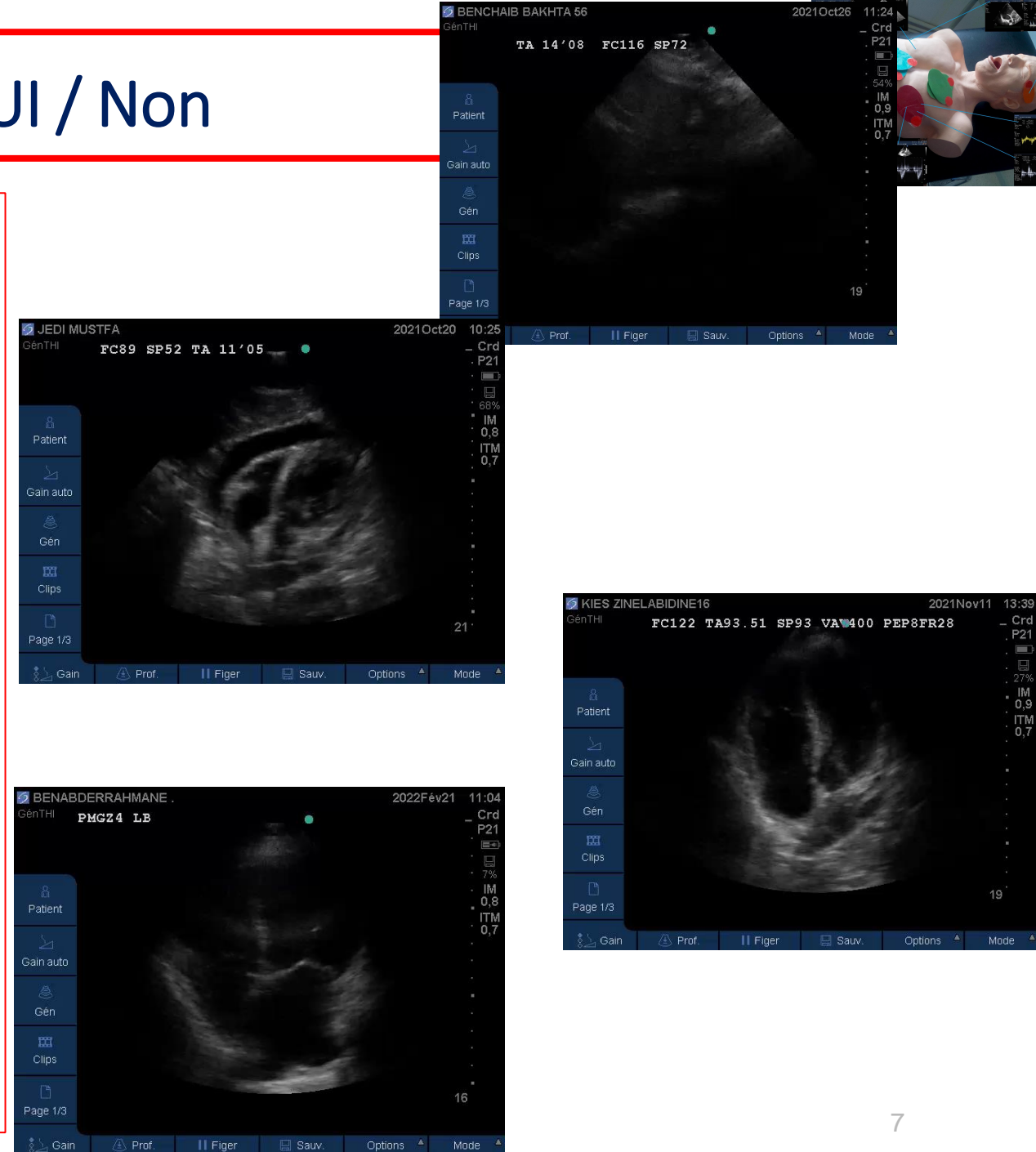
Epanchement péricardique

3

***Dilatation sévère du
ventricule droit***

4

***Défaillance sévère
du ventricule gauche***



Réponses binaires . . . OUI / Non

1

Epanchement pleural

2

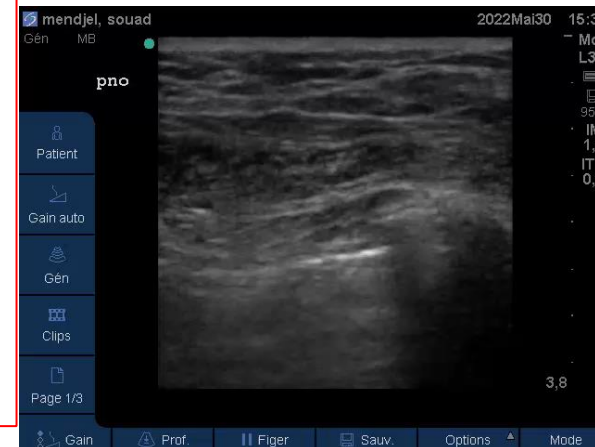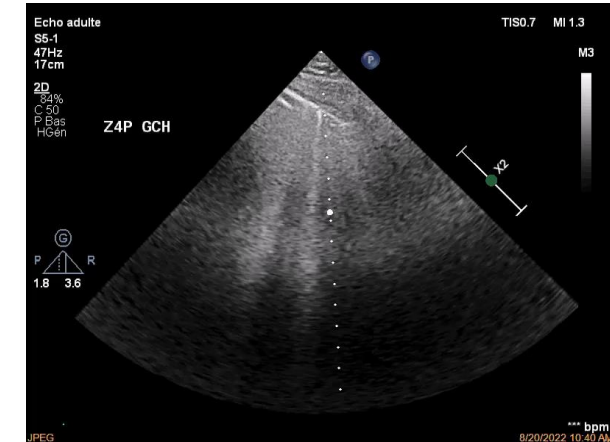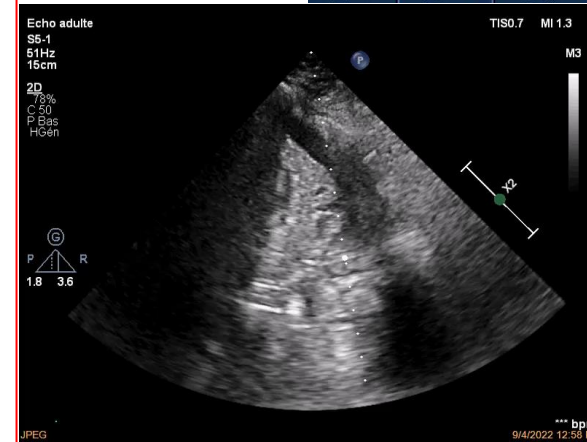
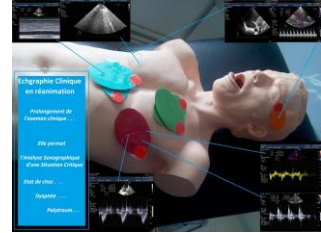
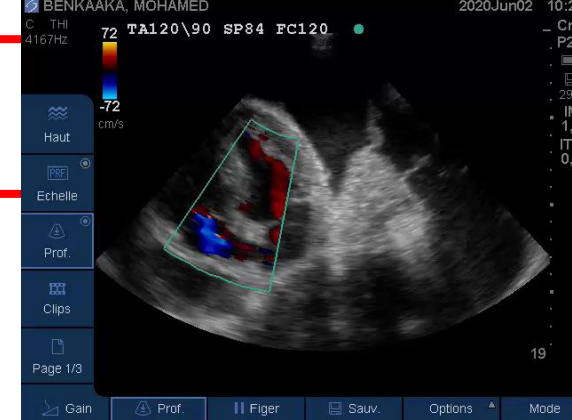Consolidation alvéolaire

3

Syndrome interstiel

4

Pneumothorax



Réponses binaires . . . OUI / Non

1 **Morison**

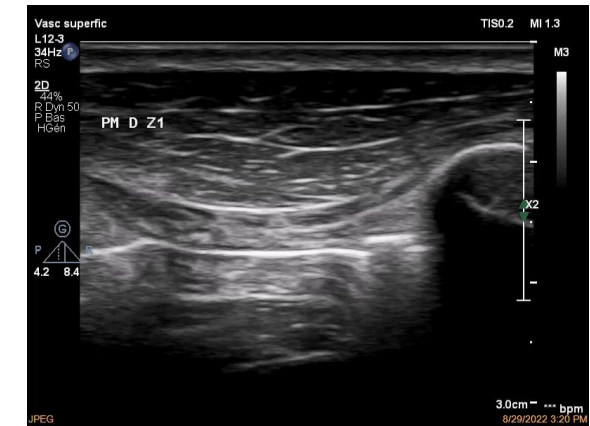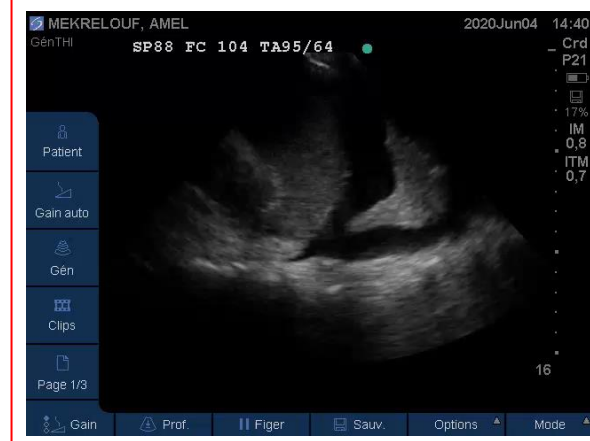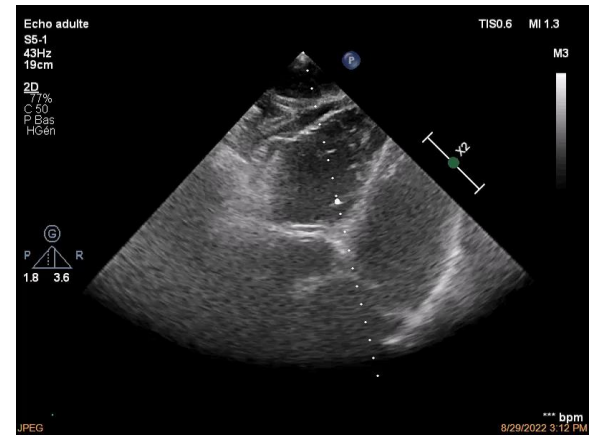
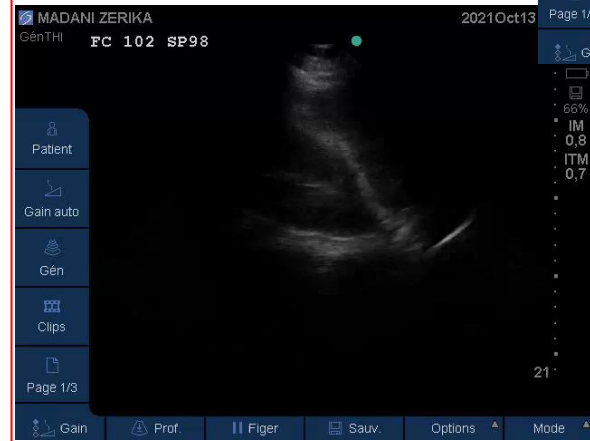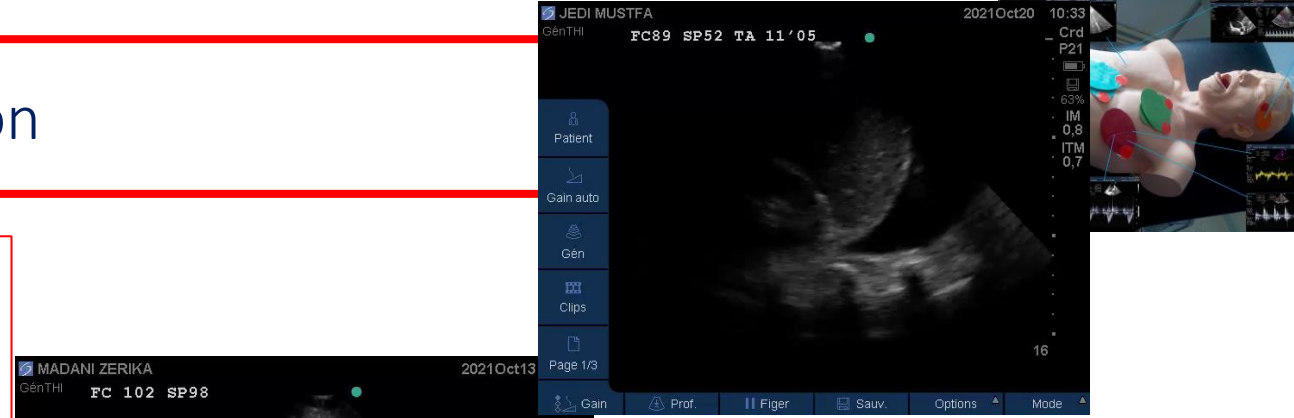
2 **Koller**

3 **Douglas**

4 **Péricarde**

1 **Epanchement pleural.. Liq**

2 **... Aérien**



1

Hémodynamique

Dm VCI

Epanchement péricarde

Défaillance sévère VD

Défaillance sévère VG

2

Respiratoire

Epanchement pleural Liq

Consolidation alvéolaire

Syndrome interstitiel

Pneumothorax

3

Polytraumatisme

Epanchement péritoine

Epanchement Plèvres

Epanchement péricarde

Hypo perfusion cerveau

Définitions. . .

- L'état de choc :
 - Forme généralisée d'insuffisance circulatoire aigue
 - Utilisation insuffisante de l'oxygène par la cellule

Intensive Care Med (2014) 40:1795–1815
DOI 10.1007/s00134-014-3525-z

CONFERENCE REPORTS AND EXPERT PANEL

Maurizio Cecconi
Daniel De Backer
Massimo Antonelli
Richard Beale
Jan Bakker
Christoph Hofer
Roman Jaeschke
Alexandre Mebazaa
Michael R. Pinsky
Jean Louis Teboul
Jean Louis Vincent
Andrew Rhodes

Consensus on circulatory shock and hemodynamic monitoring. Task force of the European Society of Intensive Care Medicine

Activer Windows

Table 3 Summary of the consensus statements—part 1

No.	Statement/recommendation	GRADE ^a level of recommendation; quality of evidence	Type of statement
1	We define circulatory as a life-threatening, generalized form of acute circulatory failure associated with inadequate oxygen utilization by the cells	Ungraded	Definition

Définitions. . .

Maurizio Cecconi
Daniel De Backer
Massimo Antonelli
Richard Beale
Jan Bakker
Christoph Hofer
Roman Jaeschke
Alexandre Mebazaa
Michael R. Pinsky
Jean-Louis Teboul
Jean-Louis Vincent
Andrew Rhodes

**Consensus on circulatory shock
and hemodynamic monitoring. Task force
of the European Society of Intensive Care
Medicine**

Active Windows

- L'état de choc :
 - Signes d'hypo perfusion d'organes

Hypotension artérielle

Tachycardie

Marbrures

Oligurie, anurie

The NEW ENGLAND JOURNAL of MEDICINE

REVIEW ARTICLE

CRITICAL CARE MEDICINE

Simon R. Finfer, M.D., and Jean-Louis Vincent, M.D., Ph.D., *Editors*

Circulatory Shock

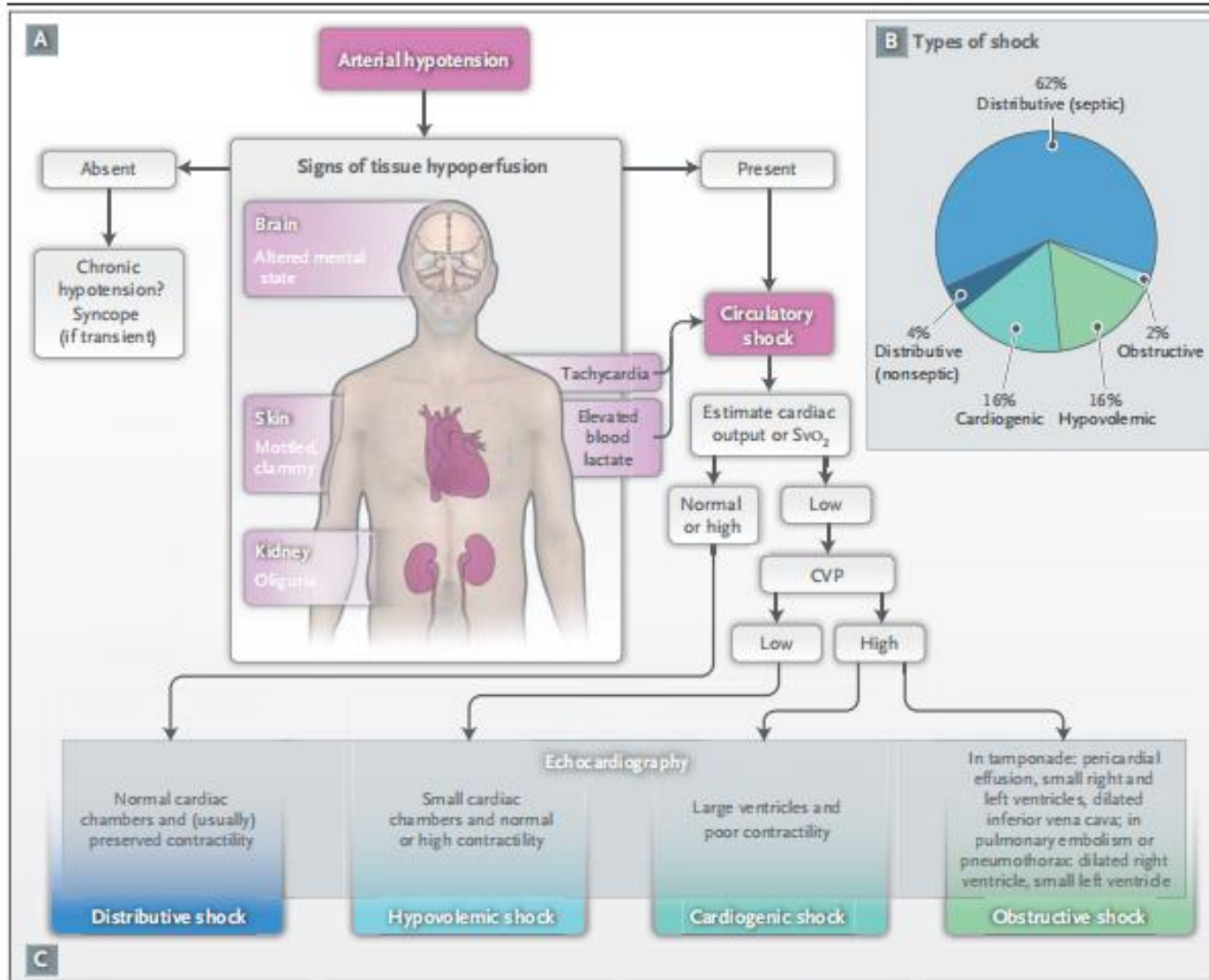
Jean-Louis Vincent, M.D., Ph.D., and Daniel De Backer, M.D., Ph.D.

Maurizio Cecconi
Daniel De Backer
Massimo Antonelli
Richard Beale
Jan Bakker
Christoph Hofer
Roman Jaeschke
Alexandre Mebazaa
Michael R. Pinsky
Jean-Louis Teboul
Jean-Louis Vincent
Andrew Rhodes

Consensus on circulatory shock and hemodynamic monitoring. Task force of the European Society of Intensive Care Medicine

Activier Windows

• **Quatre Grands mécanismes :**



The NEW ENGLAND JOURNAL of MEDICINE

REVIEW ARTICLE

CRITICAL CARE MEDICINE

Simon R. Finfer, M.D., and Jean-Louis Vincent, M.D., Ph.D., *Editors*

Circulatory Shock

Jean-Louis Vincent, M.D., Ph.D., and Daniel De Backer, M.D., Ph.D.

Définitions. . .

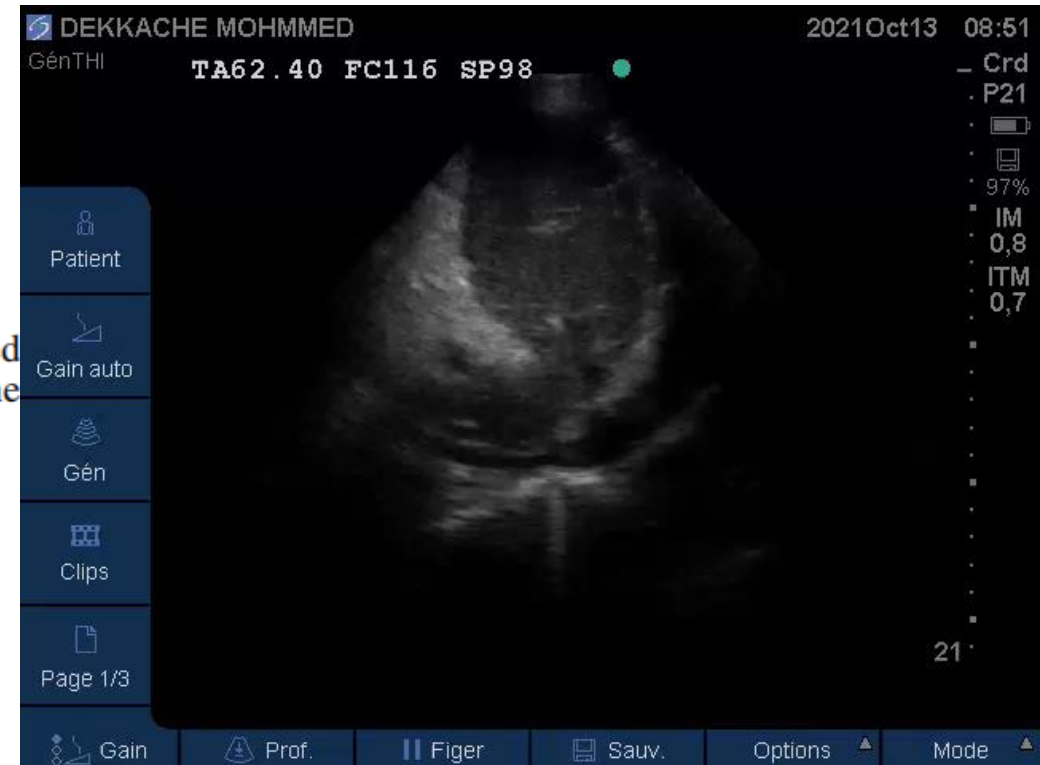Maurizio Cecconi
Daniel De Backer
Massimo Antonelli
Richard Beale
Jan Bakker
Christoph Hofer
Roman Jaeschke
Alexandre Mebazaa
Michael R. Pinsky
Jean Louis Teboul
Jean Louis Vincent
Andrew Rhodes

**Consensus on circulatory shock
and hemodynamic monitoring. Task force
of the European Society of Intensive Care
Medicine**

Activier Windows

- Quatre Grands mécanismes :
 - Diminution du retour veineux
 - Par manque de volume sanguin circulant
 - Choc HYPOVOLEMIQUE

3. Shock can be associated with four underlying patterns: three associated with a low flow state (hypovolemic, cardiogenic, obstructive) and one associated with a hyperkinetic state (distributive)



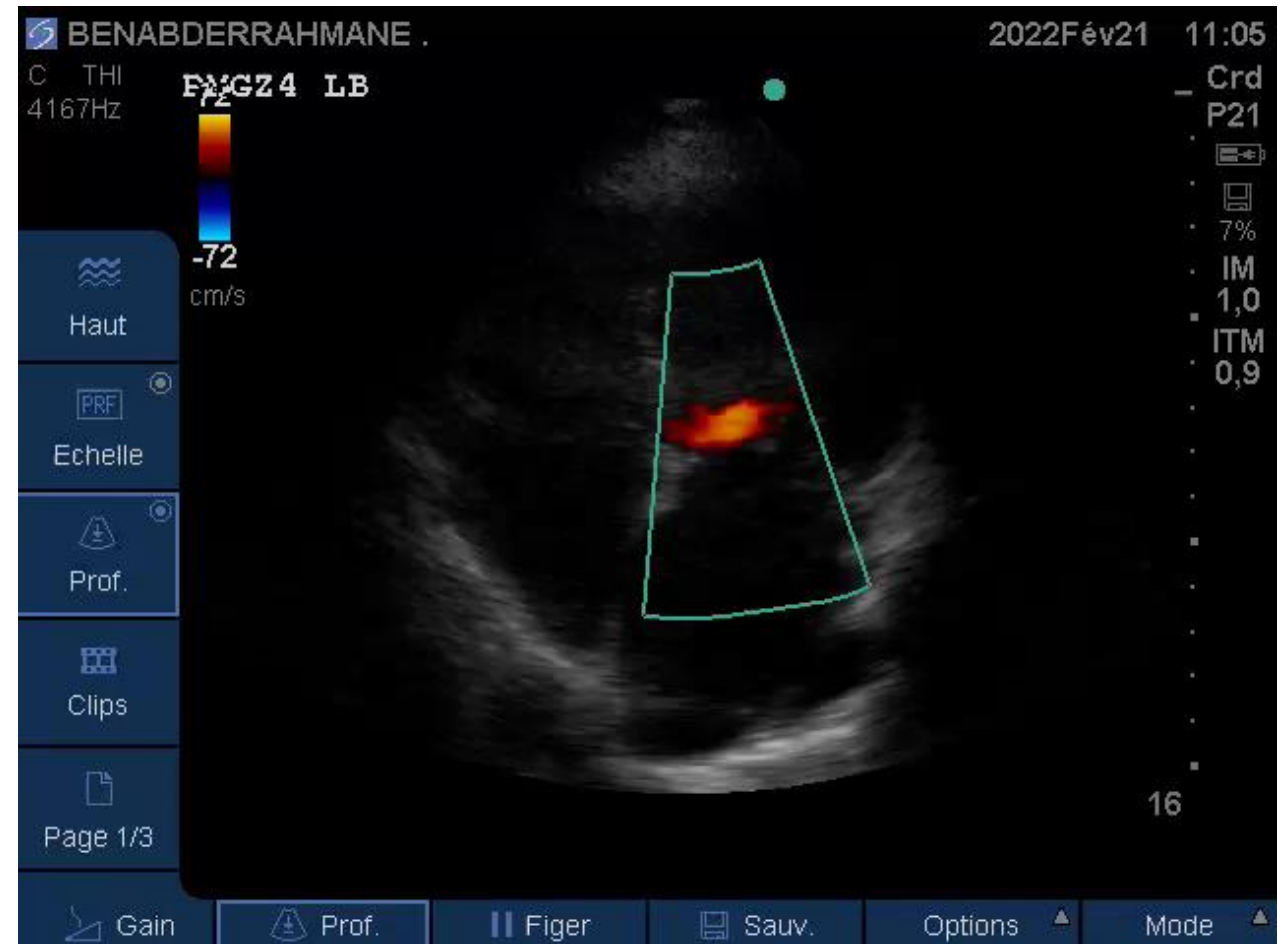Définitions. . .

Maurizio Cecconi
Daniel De Backer
Massimo Antonelli
Richard Beale
Jan Bakker
Christoph Hofer
Roman Jaeschke
Alexandre Mebazaa
Michael R. Pinsky
Jean Louis Teboul
Jean Louis Vincent
Andrew Rhodes

Consensus on circulatory shock
and hemodynamic monitoring. Task force
of the European Society of Intensive Care
Medicine

Active Windows

- Quatre Grands mécanismes :
 - Défaillance de la pompe cardiaque
 - Diminution contractilité
 - Arythmie majeure
 - Fuite massive
 - ⇔ Choc CARDIOGENIQUE



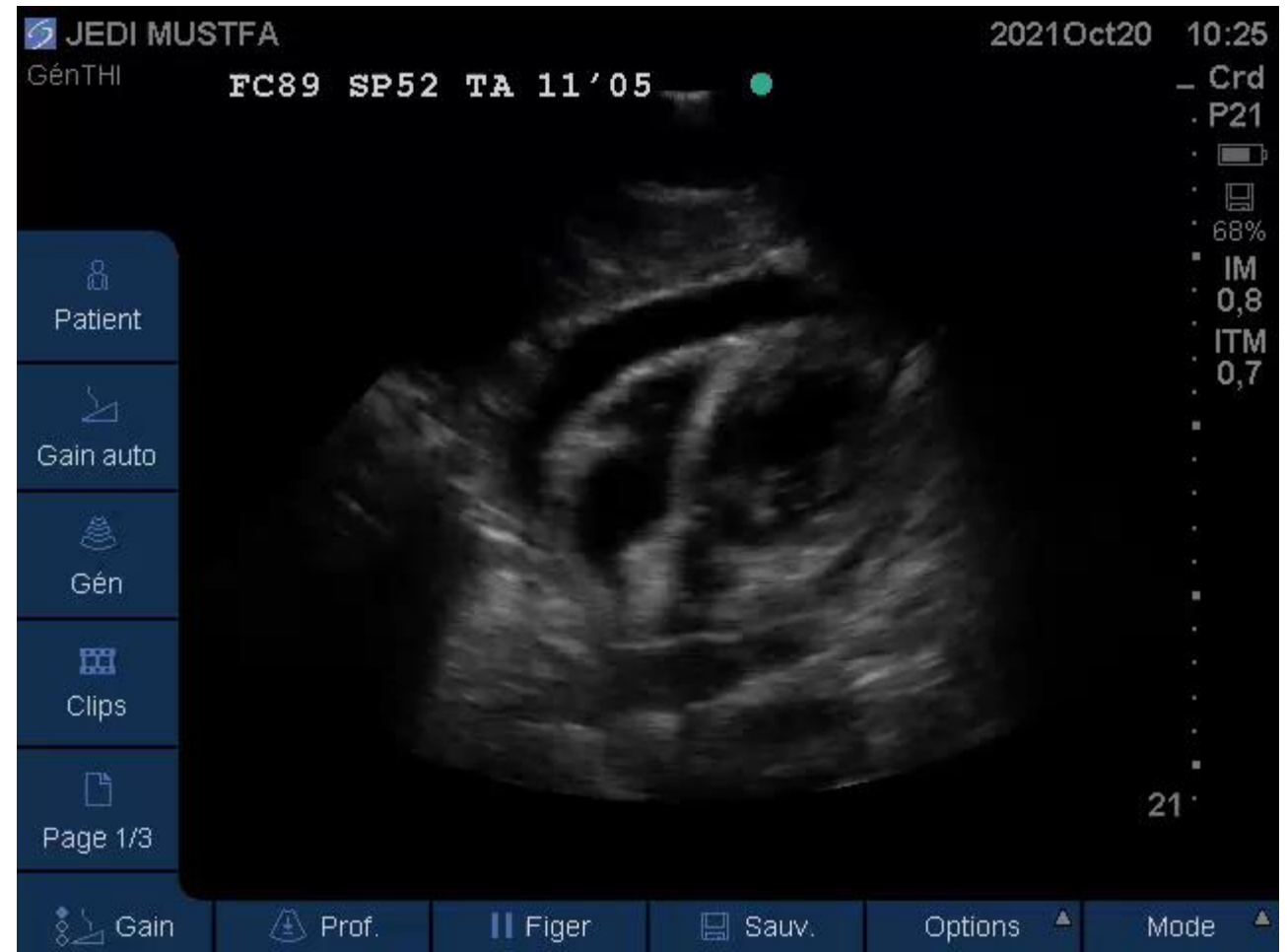Définitions. . .

Maurizio Cecconi
Daniel De Backer
Massimo Antonelli
Richard Beale
Jan Bakker
Christoph Hofer
Roman Jaeschke
Alexandre Mebazaa
Michael R. Pinsky
Jean Louis Teboul
Jean Louis Vincent
Andrew Rhodes

Consensus on circulatory shock
and hemodynamic monitoring. Task force
of the European Society of Intensive Care
Medicine

Active Windows

- Quatre Grands mécanismes :
 - Obstruction
 - Embolie pulmonaire
 - Pneumothorax
 - Tamponnade
 - ⇔ Choc OBSTRUCTIF



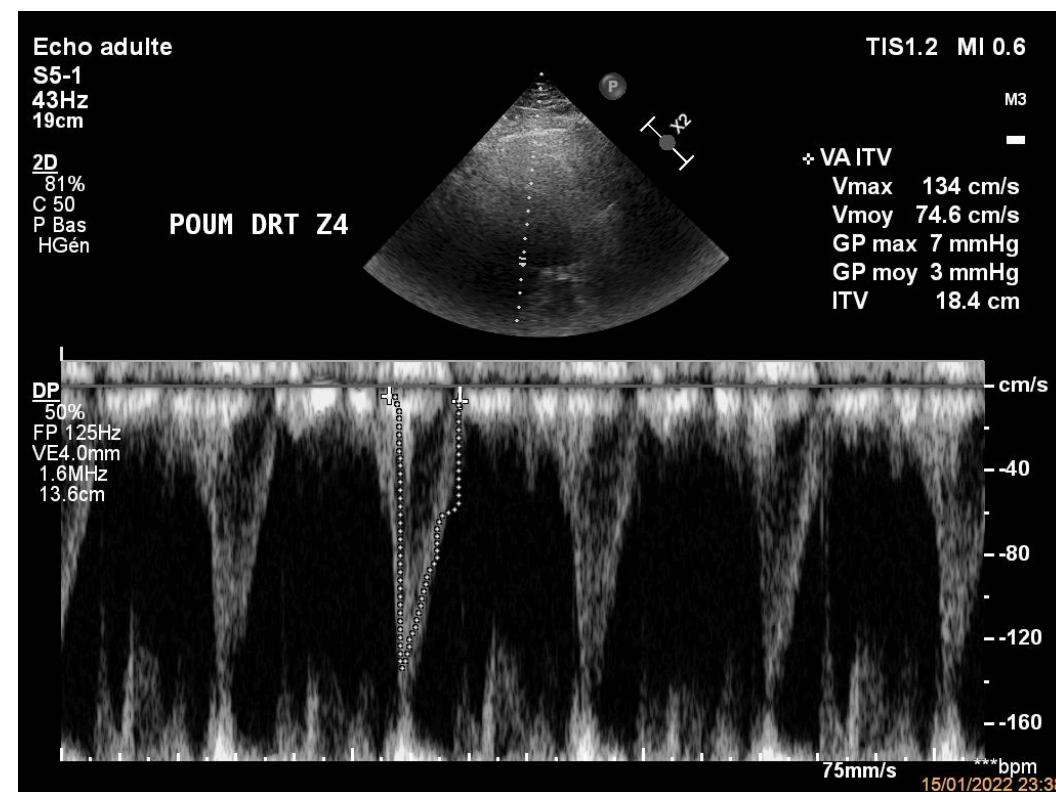
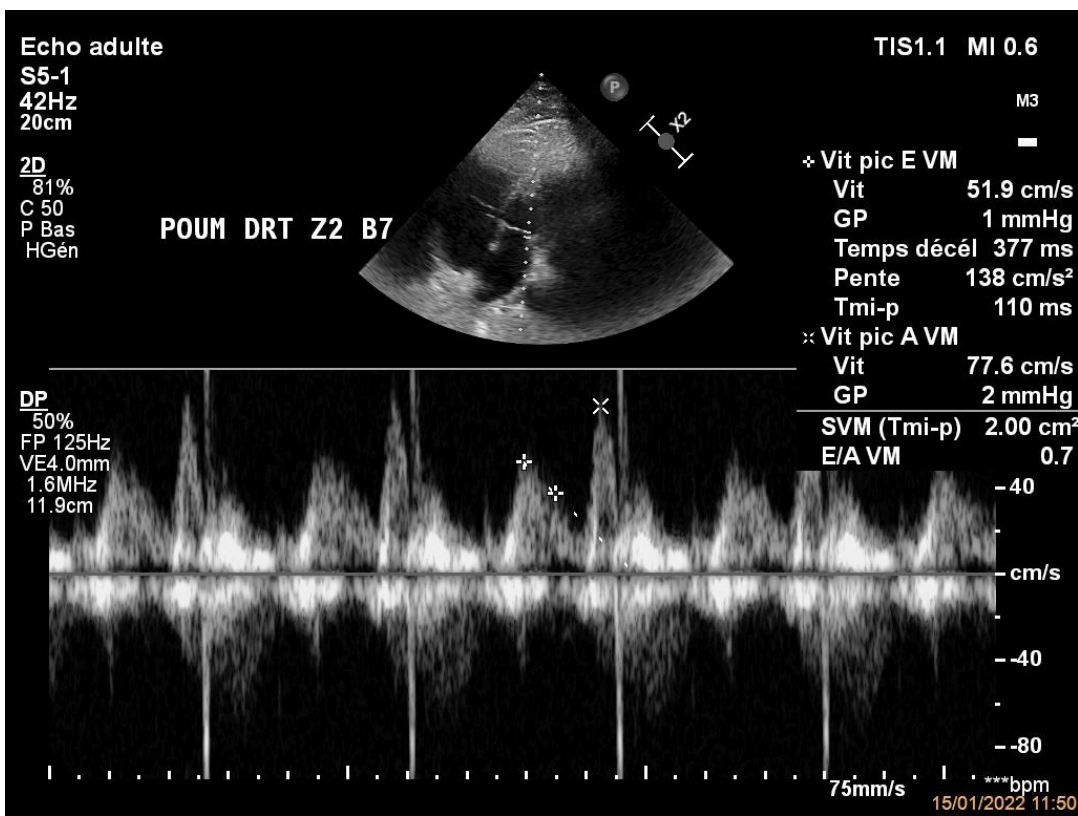
Définitions. . .

Maurizio Cecconi
Daniel De Backer
Massimo Antonelli
Richard Beale
Jan Bakker
Christoph Hofer
Roman Jaeschke
Alexandre Mebazaa
Michael R. Pinsky
Jean Louis Teboul
Andrew Rhodes

Consensus on circulatory shock
and hemodynamic monitoring. Task force
of the European Society of Intensive Care
Medicine

Active Windows

- Quatre Grands mécanismes :
 - Perte tonus vasculaire
 - Mauvaise distribution du flux sanguin
 - ⇔ Choc DISTRIBUTIF



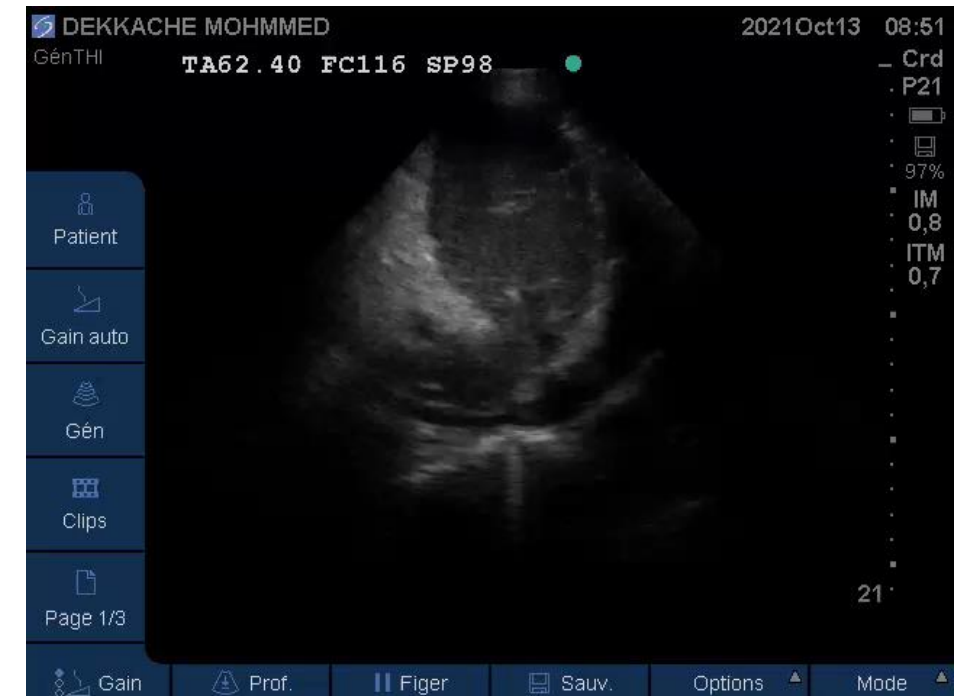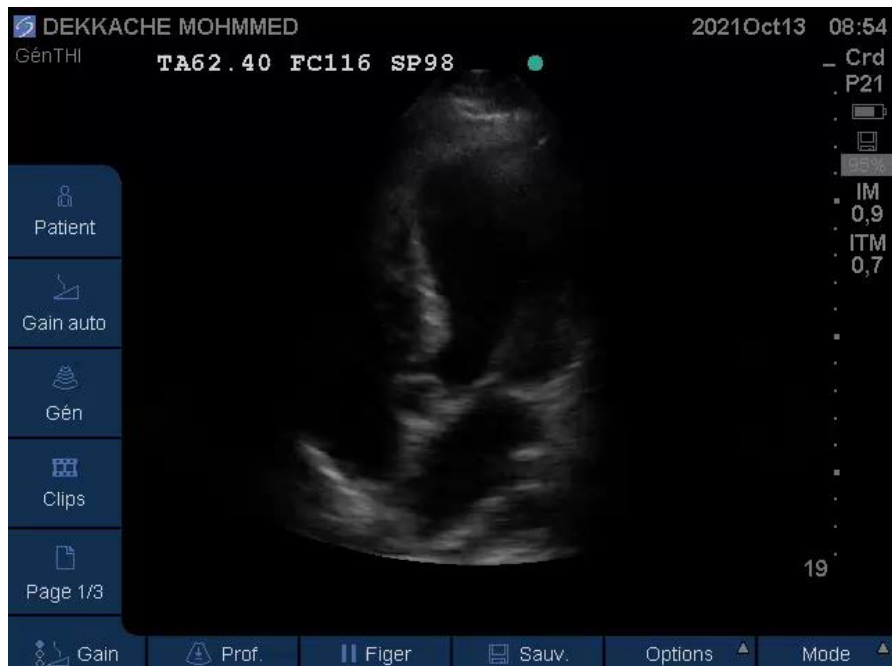Définitions. . .

Maurizio Cecconi
Daniel De Backer
Massimo Antonelli
Richard Beale
Jan Bakker
Christoph Hofer
Roman Jaeschke
Alexandre Mebazaa
Michael R. Pinsky
Jean Louis Teboul
Jean Louis Vincent
Andrew Rhodes

Consensus on circulatory shock
and hemodynamic monitoring. Task force
of the European Society of Intensive Care
Medicine

Activer Windows

- Chevauchement . . .
 - Les mécanismes de ces quatre type de choc se chevauchent souvent. . .
 - Exp : le **choc cardiogénique** peut être associé une **composante hypovolémique**

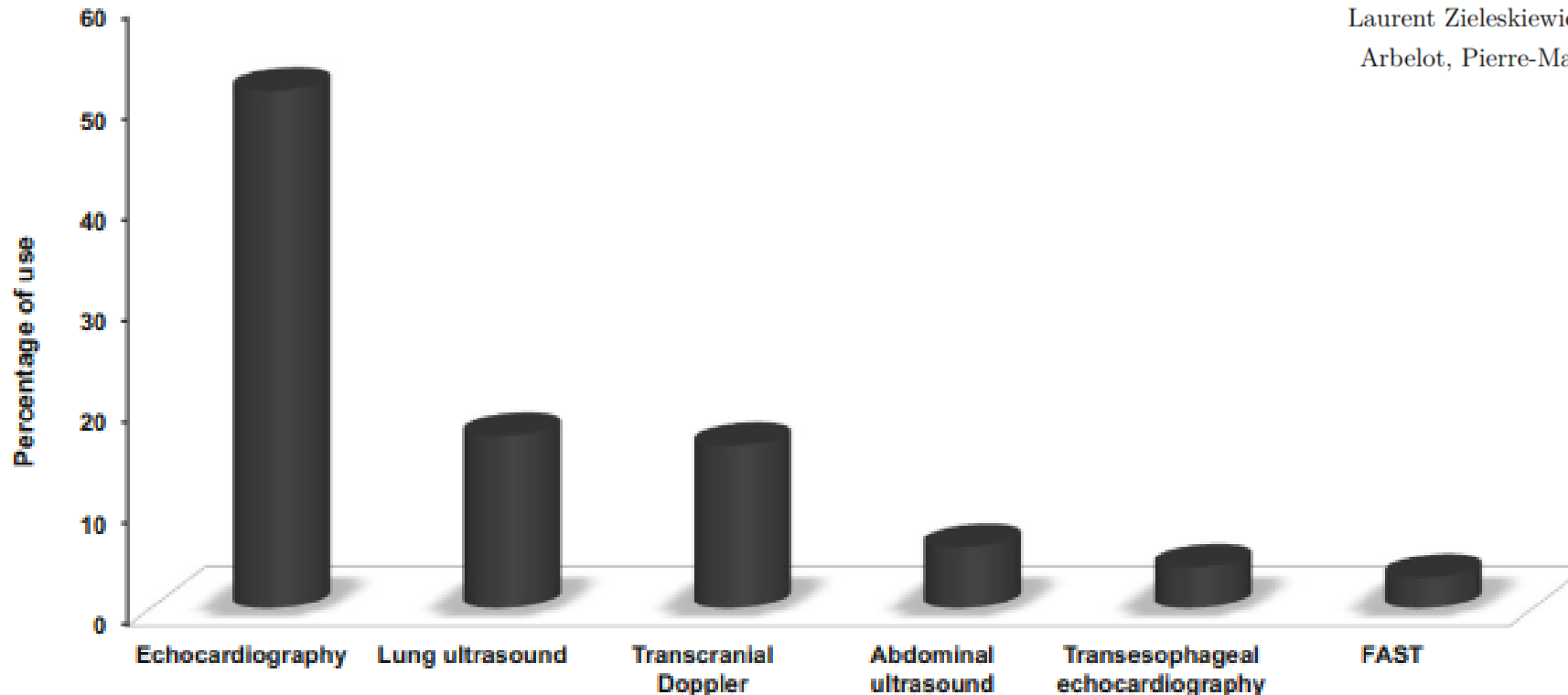


Au cours d'un état de choc

- Après un examen clinique et un interrogatoire rigoureux
 - **L'échocardiographie** est le **principale examen** échographique réalisé chez le patient critique, en **réanimation**

Point-of-care ultrasound in intensive care units:
assessment of 1073 procedures in a multicentric,
prospective, observational study

Laurent Zieleskiewicz, Laurent Muller, Karim Lakhali, Zoe Meresse, Charlotte Arbelot, Pierre-Marie Bertrand, Belaid Bouhemad, Bernard Cholley, Didier Demory, Serge Duperret, et al.

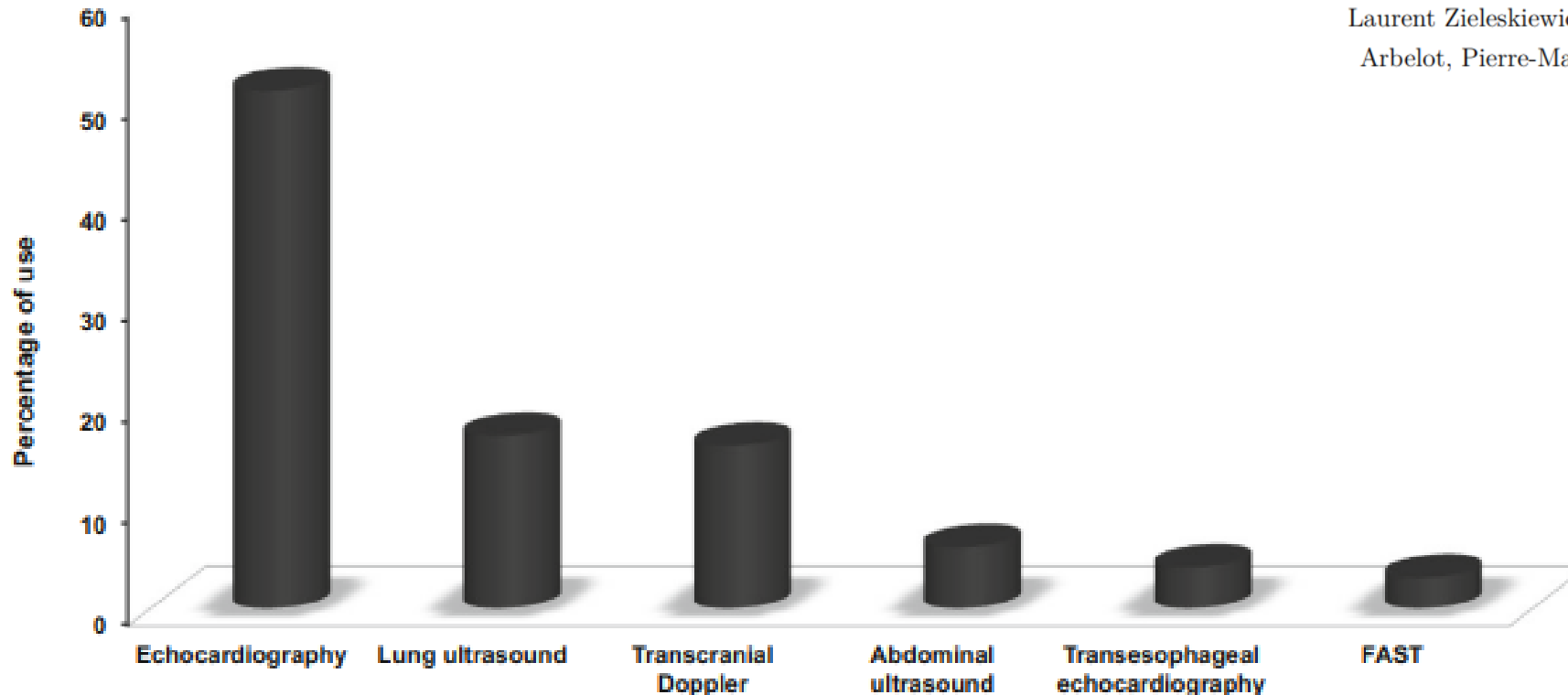


En réanimation

- Après un examen clinique et un interrogatoire rigoureux
 - **L'échographie pulmonaire** est le **deuxième examen** échographique réalisé chez le patient critique, en **réanimation**

Point-of-care ultrasound in intensive care units:
assessment of 1073 procedures in a multicentric,
prospective, observational study

Laurent Zieleskiewicz, Laurent Muller, Karim Lakhal, Zoe Meresse, Charlotte Arbelot, Pierre-Marie Bertrand, Belaid Bouhemad, Bernard Chollet, Didier Demory, Serge Duperret, et al.




L'échocardiographie

- Améliore la performance diagnostique
- Permet d'identifier dans près de 100 % des cas une défaillance myocardique majeure
- Ignorée par l'examen clinique dans 40 % des cas
- Elle est l'origine de 50 à 60 % des modifications thérapeutiques

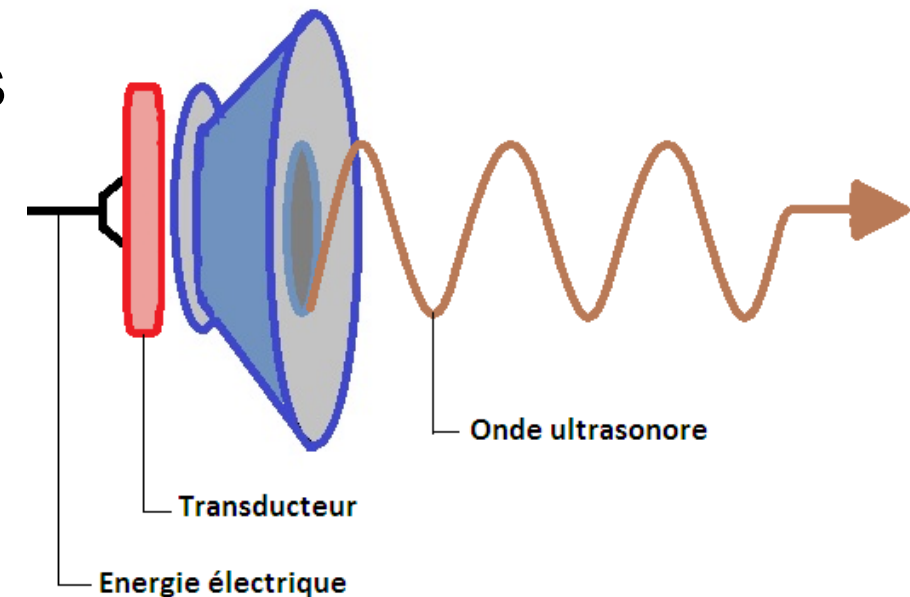
Objectifs de l'échographie cardiaque focalisée chez le patient critique

- Dépister le **mécanisme de choc** : hypovolémique, cardiogénique, obstructif ou vasoplégique
- Débuter le **monitorage**, afin d'optimiser le traitement
- Adopter une **démarche diagnostique** :
 - Graduée
 - méthodique
- Reconnaître
 - **Hypovolémie** majeure
 - **Épanchement** péricardique + +
 - **Dilatation** majeure **ventricule droit**
 - **Défaillance** sévère **ventricule gauche**



Principes de fonctionnement

- Générateur à ultrasons, qui produit des ondes électro magnétiques
 - À partir de l'énergie électrique
- Transducteur
 - Génère des ultrasons
 - Par passage d'ondes électromagnétiques
 - À travers un cristal piéso électrique :
 - ⇔ la sonde



Ce que l'écho cardiaque doit signifier pour le réanimateur

- Deux modes imagerie

- Brillance ⇔ 2D
- Temps mouvement ⇔ TM

- Quatre modes Doppler

- Couleur
- Pulsé.
- Continu.
- Tissulaire

- Trois fenêtres acoustiques

- Para sternale
- Apicale
- Sous sternale.

- Deux coupes par fenêtre:

- Gd et Pt axe
- 04 et 05 cavités
- 04 cavités et VCI.

- Outil diagnostique

- Et de surveillance . . . par excellence
 - Répétition des examens après intervention Trt

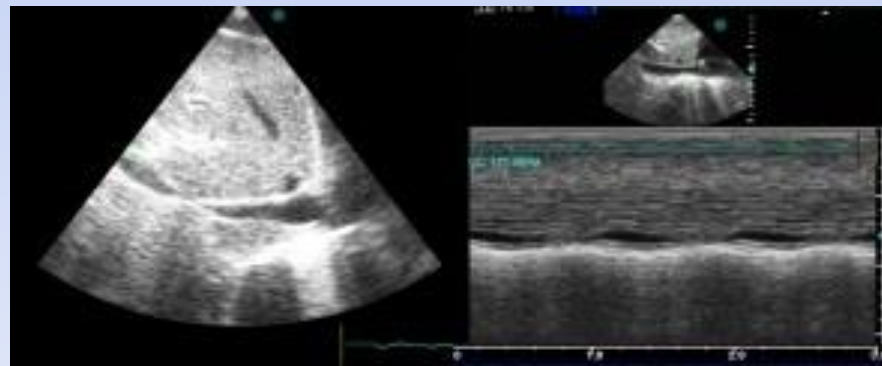
Deux modes imagerie

Mode Brillance

- **Mode brillance.**
- **Image 2D**
- **Convertie les amplitudes US**
 - En images
 - Grace a convertisseur.
 - Sur échelle de gris.
- **Visualise structures anat coeur :**
 - En mouvement
 - En fonction du plan choisit.

Mode TM

- **Mode Temps Mouvement.**
- **Image Uni D**
- **Image obtenue a partir**
 - Un seul tir US
 - Ligne TM.
 - Envoyée a très Gde Vitesse.
- **Analyse Mvmt structure choisie**
 - Sur une image plane.
 - En fonction du temps.



Défaillance HMD

Coupes échographiques et mesures

1

Dm VCI : 2D + TM

< 12 mm

Hypovolémie sévère
→ Remplissage

> 20 mm non compliant

Surcharge hydrique
→ Pas de RV +/- diurétique

12 < dm < 20

LJP : Si Delta ITV > 12 %

Précharge dépendance:
→ RV

Abs Précharge dépendance
→ Pas de RV

S
O
U
S

C
O
S
T
A
L
E

2

Epanchement péricardique

Fonction VG

2D : Visuellement

Un tir TM ; MAPSE

03 tirs Doppler:

Ti **Onde S** > 10 - **E'** > 10

PW **Mitr restr** = PTDVG ↑

PW **ITV s/ Ao** : 14 - 20 cm/sc

Fonction VD

2D : Visuellement

TM **TAPSE** 14 - 18
VD/VG < 0,6

CW **PAPS**

A
P
I
C
A
L
E

4

C
A
V
I
T
E
S

Défaillance HMD

Diagnostic - CAT

1

Dm VCI < 12 mm

S
O
U
S

Hypo Volémie

Expansion volémique

1000 cc SSI / 500 ml Plasmag

Dm VCI > 20 mm, Non
Compliante

C
O
S
T
A
L
E

Surcharge hydro - sodée

Restriction hydrique -
Diurétique

12 < Dm VCI < 20 mm

Epreuve de précharge
dépendnce

2

Epanchement péricardique

Péricardiocentèse

3

VD dilaté :

VD / VG > 0,6

A
P
I
C
A
L
E

1

Ischémie VD :

TAPSE < 12

Noradrénaline

2

Surcharge hydro sodée

VCI dilat N. Comp, BES +++

Restriction hyd - Diurétique

4

3

Hyper capnie

Et

Espace mort - ↑FR - I/E -

↑VT

5

4

Hypoxie

PEP - DV

5

Elévation de la P° intra

Tx: P° plat

↓↓PEP - ↓↓VT

C
A
V
I
T
E
S

6

PTDVG ↑↑

Défaillance HMD

Diagnostique - CAT

4

Défaillance syst VG

A
P
I
C
A
L
E

Trb cinétique globale / segment

Onde S < 10, MAPSE < 12
ITV < 10

→ Inotrope + +

Dobutamine 3 - 5 gamma / Kg

4

Et

Défaillance diast VG

5

Trb relaxation

C
A
V
I
T
E
S

Onde E' < 10

Trb compliance

Flux restrictif - E / A > 2

Restriction Hyd - Diurétiques

5

Précharge dépendance

A
P
I
C
A
L
E

LJP / Epr Rempl gradué

1

Delta ITV > 12%

Précharge dépendance

5

Expansion volémique

C
A
V
I
T
E
S

500 ml SSI

2

Delta ITV < 12 %

Absence de précharge
Dépendance

Pas de RV / Interruption RV

6

CPA

P
S
P
A

VD dilaté - VD / VG > 0,6

Sept pradoxal

Introduction

- Au service de réanimation du CHU de Mostaganem,
- Les patients hospitalisés présentant des signes de **choc** ont été évalué à l'aide d'un protocole à **09 zones**:
 - Évaluant de manière **transversale** aussi bien :
 - Le cœur
 - Les poumon
 - Les vaisseaux

Matériels et méthodes : *Site de l'étude*

- Sur une période de s'étalant du 01 mars au 30 juin, 106 patients ont été admis, 79 % ont été évalués pour motif de défaillance hémodynamique, incluant tachycardie, hypotension, oligurie seule ou associées entre elles.
- Le diagnostic d'admission était basé sur le contexte clinique, un bilan biologique de base et l'imagerie disponible, réalisée donc sans l'apport de l'échographie.
- Après évaluation échographique, la décision de modifier le ou les diagnostics associés, et les traitement en cours, était prise en collaboration avec l'équipe médicale.

Protocole échographique

- Le protocole évaluait de façon systématique l'appareil cardio vasculaire, puis pleuro – pulmonaire.
- Une importance particulière a été donnée à la durée de l'examen
- L'objectif étant d'évaluer la volémie, la fonction du cœur droit, la fonction du cœur gauche, les bases pulmonaires droites et gauche, et les lobes supérieurs droit et gauche, le tout en une durée de temps n'excédant pas les 15 minutes.

P.O.C.U.S : Point Of Care Ultra Sonography

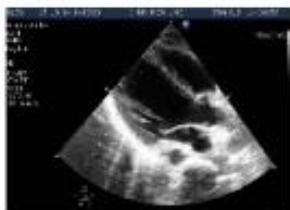Analyse Sonographique d'une Situation Critique : Le Protocole Ascendant

Etape 1 : Echographie Cardiaque Focalisée

3

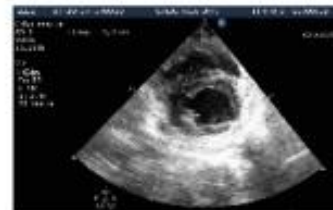PSGA :

Taille - Cinétique VG
Fuite valvulaire massive
Epanchement péricardique



PSPA :

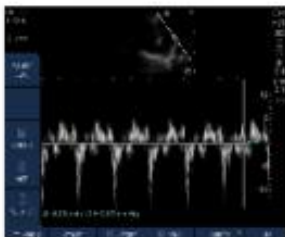
Septum Paradoxal
Cinétique segmentaire VG



2

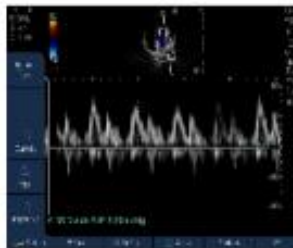
04 Cavités Apicale:

Taille VD, VD/VG, SP, TAPSE
Taille - Cinétique VG
Doppler Tissulaire :
Onde S, Onde E'



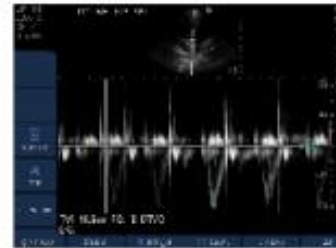
04 Cavités Apicale

Doppler pulsé Flux mitral
E/A > 2: PTDVG Elevées
E/A < 2: PTDVG non Elevées



05 Cavités Apicale

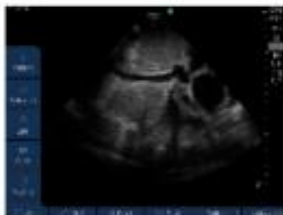Doppler pulsé s/Ao
ITV s/Ao



1

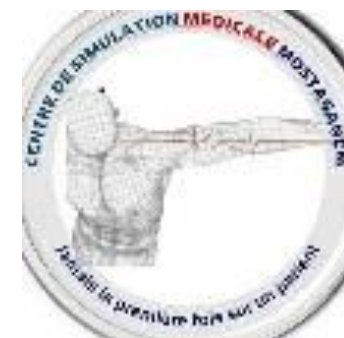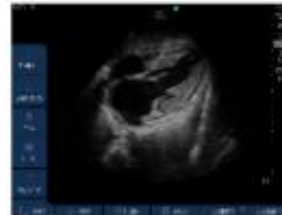VCI : Tir TM

< 12 mm : HypoVL
> 20 mm: HyperVL



04 Cavités S/costale:

Epanchement péricardique
Taille et fonction VD, VG



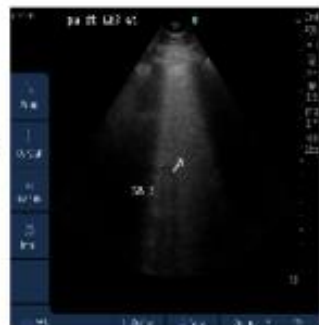Etape 2 : Echographie Pulmonaire



8

Zone antérieure supérieure droite:

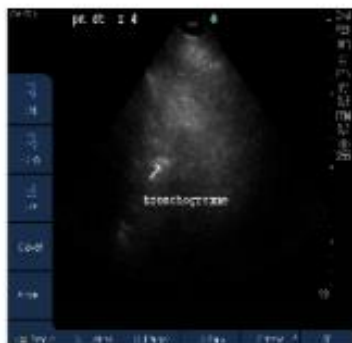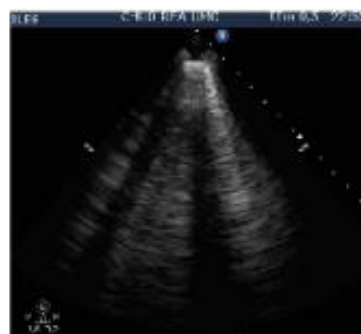- Abs Glissement pleural, de LB, et présence du point P
- Pneumothorax
- Lignes B :
- Syndrome interstitiel



9

Zone antérieure supérieure gauche:

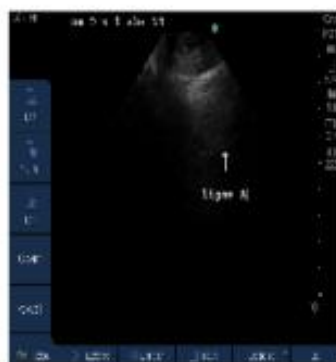- Abs Glissement pleural, de LB, et présence du point P
- Pneumothorax
- Lignes B :
- Syndrome interstitiel



4

Zone Latérale basale droite:

- Signe du poumon flottant :
- Epanchement Pleural Liq
- Consolidations pulmonaire
- Bronchogramme statique / dynamique
- Lignes B :
- Syndrome interstitiel



6

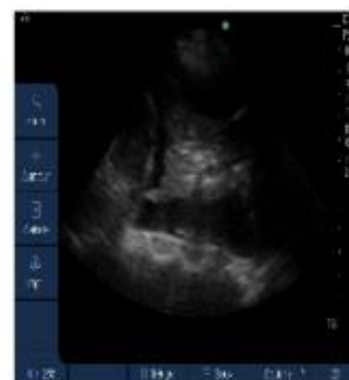Zone Antérieure basale droite:

- Abs Glissement pleural, de LB, et présence du point P
- Pneumothorax
- Lignes B :
- Syndrome interstitiel

7

Zone Antérieure basale gauche:

- Abs Glissement pleural, de LB, et présence du point P
- Pneumothorax
- Lignes B :
- Syndrome interstitiel

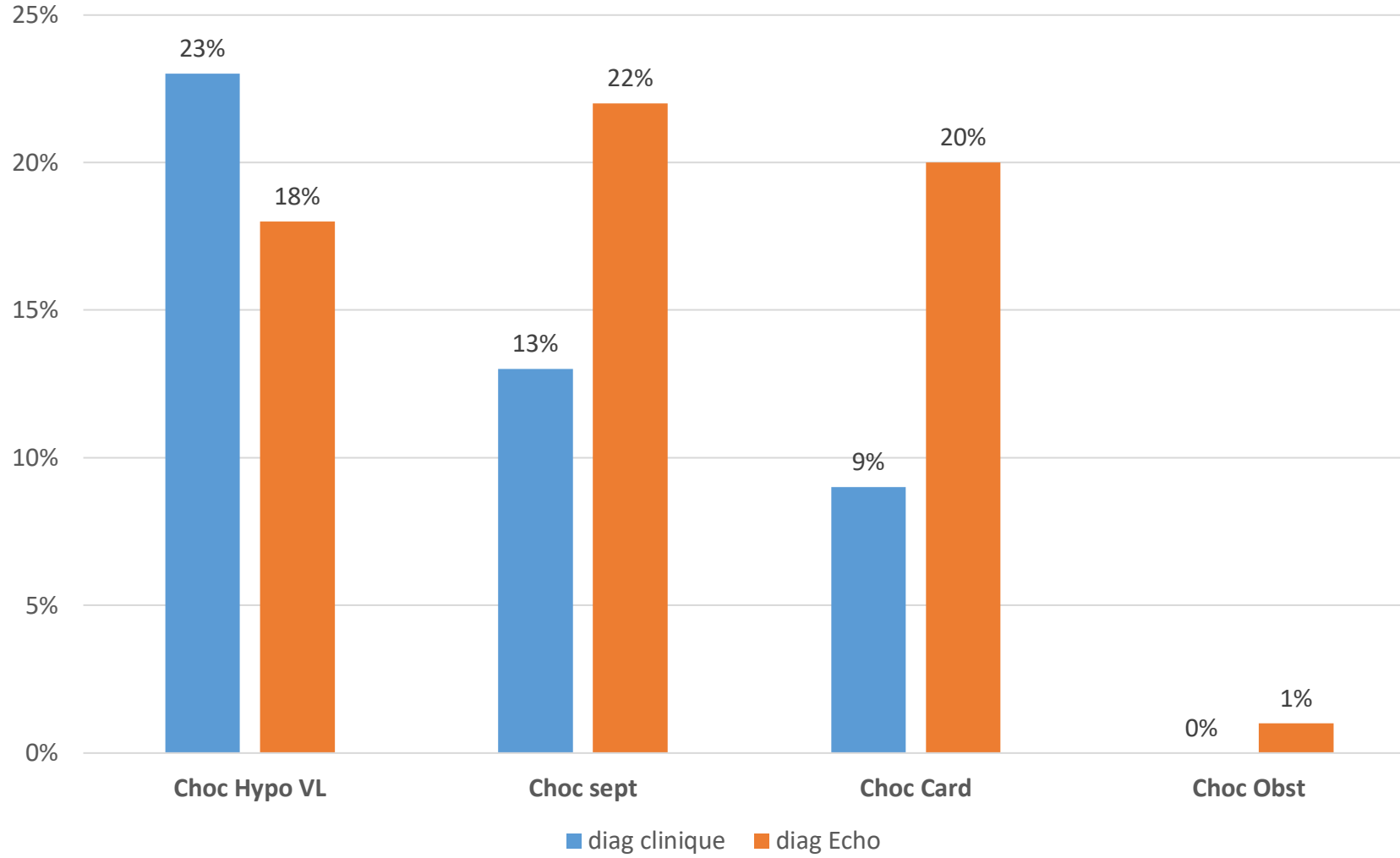


5

Zone Latérale basale gauche:

- Signe du poumon flottant :
- Epanchement Pleural Liq
- Consolidations pulmonaire
- Bronchogramme statique / dynamique
- Lignes B :
- Syndrome interstitiel

Titre du graphique



Conclusion

- L'échographie POCUS appliquée aux patients critiques de réanimation permet une évaluation rapide de l'état hémodynamique, une identification des principaux mécanismes impliqués dans l'état de choc, pour une prise en charge ciblée et adaptée..

Bibliographie

1. Bonnet F, Gentili M. L'échographe : le nouveau stéthoscope de l'anesthésiste et du réanimateur. Le Praticien en Anesthésie Réanimation. janv 2007;11(1):5-6.
2. Zieleskiewicz L, Muller L, Lakhal K, Meresse Z, Arbelot C, Bertrand P-M, et al. Point-of-care ultrasound in intensive care units: assessment of 1073 procedures in a multicentric, prospective, observational study. Intensive Care Med. sept 2015;41(9):1638-47.
3. Speidel V, Conen A, Gisler V, Fux CA, Haubitz S. Lung Assessment with Point-of-Care Ultrasound in Respiratory Coronavirus Disease (COVID-19): A Prospective Cohort Study. Ultrasound in Medicine & Biology. avr 2021;47(4):896-901.
4. Bobbia X, et al (2012). "Evaluation hémodynamique en médecine d'urgence", sfar. Le Congrès. Médecins. urgences vitales. Récupéré de https://sofia.medicalistes.fr/spip/IMG/pdf/Evaluation_hemodynamique_en_medecine_d_urgence_apport_de_l_echocardiographie.pdf
5. Bobbia X, Muller L, Claret P, Bonnec J, Coussaye J de L. Echographie pleuropulmonaire en situation d'urgence. sfar 2014. Le Congrès. Urgences vitales récupéré de https://sofia.medicalistes.fr/spip/IMG/pdf/Echographie_pleuropulmonaire_en_situation_d_urgence.pdf

Bibliographie

6. Vignon P, Cholley B. Échographie portable chez les patients en état critique. Réanimation. déc 2005;14(8):692-9.
7. Manno E, Navarra M, Faccio L, Motevallian M, Bertolaccini L, Mfochivè A, et al. Deep Impact of Ultrasound in the Intensive Care Unit. Anesthesiology 2012; 117:801-9.
8. Huang G, Vengerovsky A, Morris A, Town J, Carlbom D, Kwon Y. Development of a COVID-19 Point-of-Care Ultrasound Protocol. Journal of the American Society of Echocardiography. juill 2020;33(7):903-5.
9. Schmidt GA, Koenig S, Mayo PH. Shock. Chest. oct 2012;142(4):1042-8.
10. Le Conte P, Pes P, Arnaudet I, Pinaud V, Naux E. Évaluation hémodynamique par échographie en médecine d'urgence. Ann Fr Med Urgence. mai 2016;6(3):185-92.
11. Lichtenstein D. Echographie pleuro pulmonaire en réanimation et aux urgences. Réanimation. 2008; 17 : 722 - 730.
12. Muller L, Louart G, Lefrant J, Nîmes C. Echocardiographie transthoracique normale en anesthésie, réanimation et urgences. Récupéré de <https://ultrasonographie-vasculaire.edu.umontpellier.fr/files/2013/12/LM-Echocardiographie-nomale.pdf>.

Bibliographie.

13. Levitov A, Frankel H, Blaivas M, Kirkpatrick W, Evans D, Summerfield D et al. Guidelines for the Appropriate Use of Bedside General and Cardiac Ultrasonography in the Evaluation of Critically Ill Patients Part II Cardiac Ultrasonography. *Critical Care Medicine*. June 2016; 44 (6): 1206 – 1227
14. Cholley B, Vieillard - Baron A, Mebazza A. Echocardiography In The ICU Time For widespread use *Intensive Care Med*. 2005; 32: 9 - 10
15. Volpicelli G, Lamorte A, Tullio M, Cardinale L, Giraudo M, Stefanone V. Point of care multi organ ultrasonography for evaluation of undifferentiated hypotension *Intensive Care Med* 2013; 39: 1290_1298.
16. Mosier JM, Stolz U, Milligan R, Roy-Chaudhury A, Lutrick K, Hypes CD, et al. Impact of Point-of-Care Ultrasound in the Emergency Department on Care Processes and Outcomes in Critically Ill Nontraumatic Patients. *Critical Care Explorations*. juin 2019;1(6):e0019.