




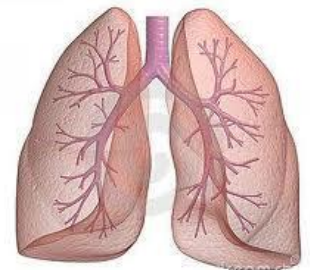
SOCIÉTÉ ALGÉRIENNE D'ANESTHÉSIE, DE RÉANIMATION,
DES SOINS INTENSIFS ET DES URGENCES

22^e Congrès National de la SAARSIU
Alger, les 15,16, 17 Décembre 2022



Kyste hydatique du poumon chez l'enfant: protocole anesthésique et revue de la littérature

LEKHAL. A, BELKHIR. A , HAKIKI .C.A
Anesthésie réanimation CHU A.Hassani – Sidi Bel Abbès.



Introduction

L'hydatidose est

- cosmopolite, sévissant a l'état endémique en zone d'élevage.
- un problème de santé par :
 - sa fréquence
 - la gravité de ses complications,+++ chez l'enfant,
 - la localisation la plus fréquente (le *poumon*)

Le diagnostic positif s'appuie sur des arguments

- épidémiologiques,
- cliniques, biologiques et radiologiques.

Matériels et méthodes

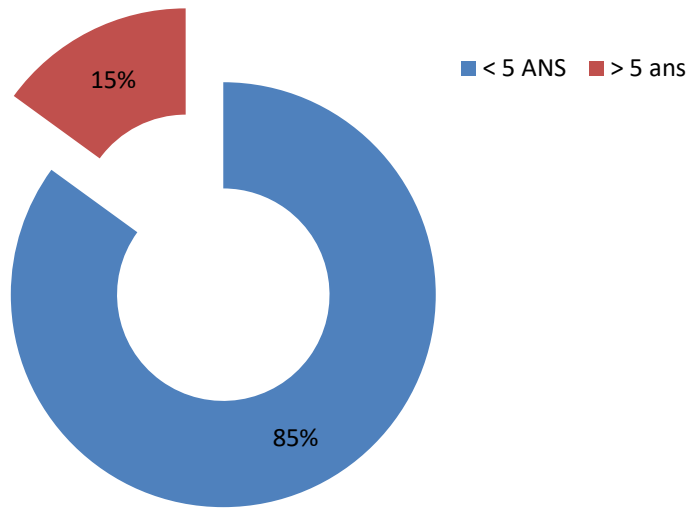
- Etude rétrospective monocentrique réalisée en chirurgie pédiatrique (CHU de Sidi Bel Abess) sur une durée de 02 ans et demi.
- Enfants admis pour traitement chirurgical de la maladie hydatique pulmonaire .



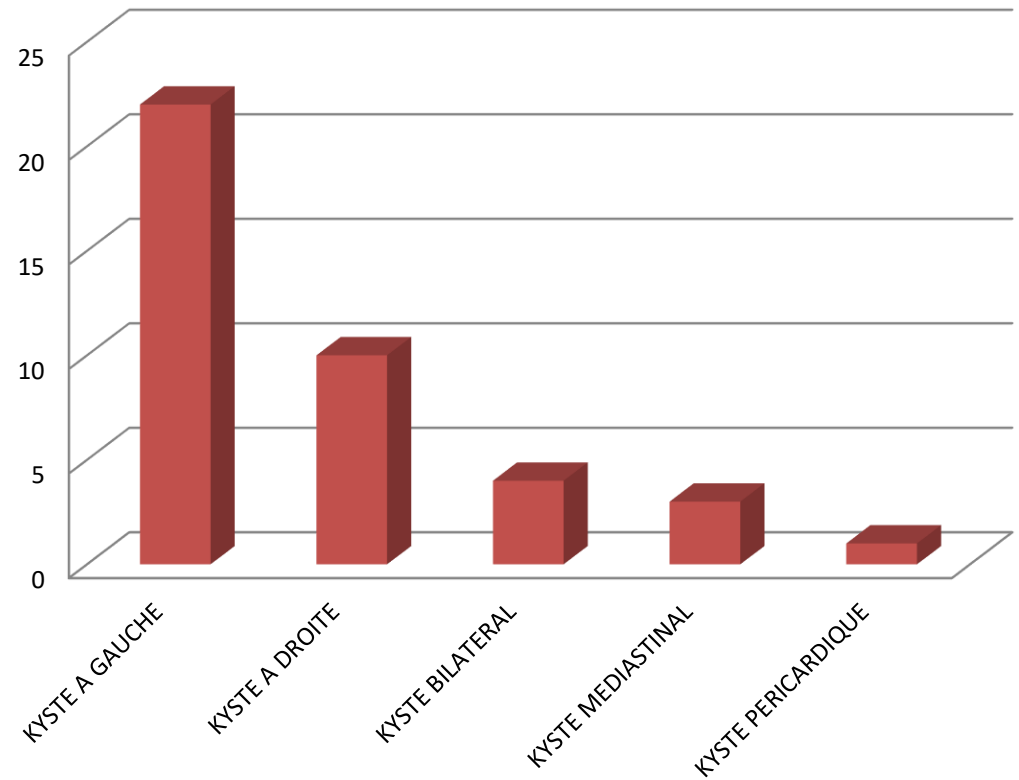
Résultats

N = 40

Repartition selon l'âge



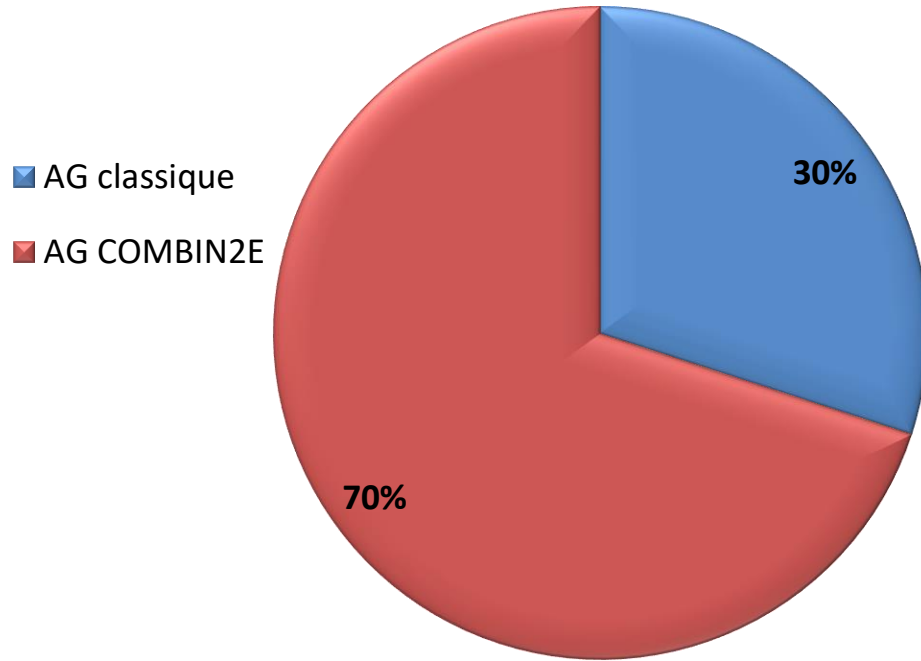
LOCALISATION



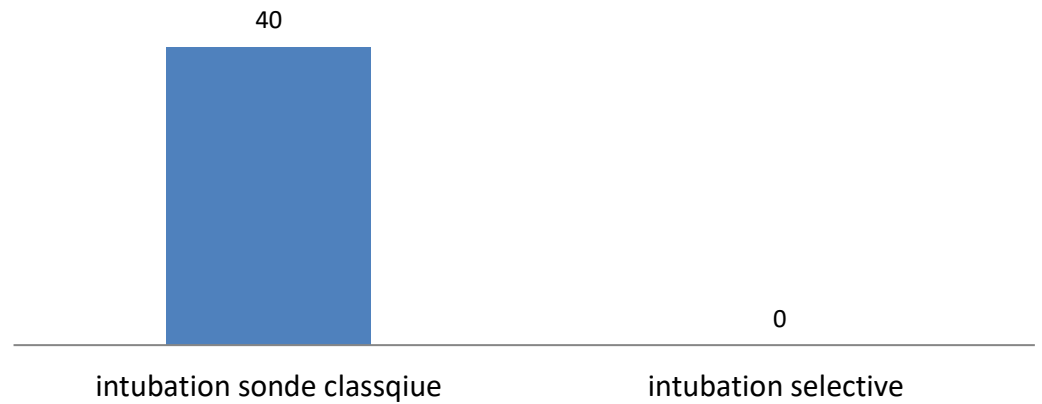
Bilan préopératoire:

- **EFR** : pas réalisé (pas disponible)
- **Bilan sanguin** : standard
- **RAI** : pas de sang phénotypé
- **Sérologie complète** : non indiqué
- **Echo-coeur**: 02 patients (Localisation péricardique)

Type d'anesthésie

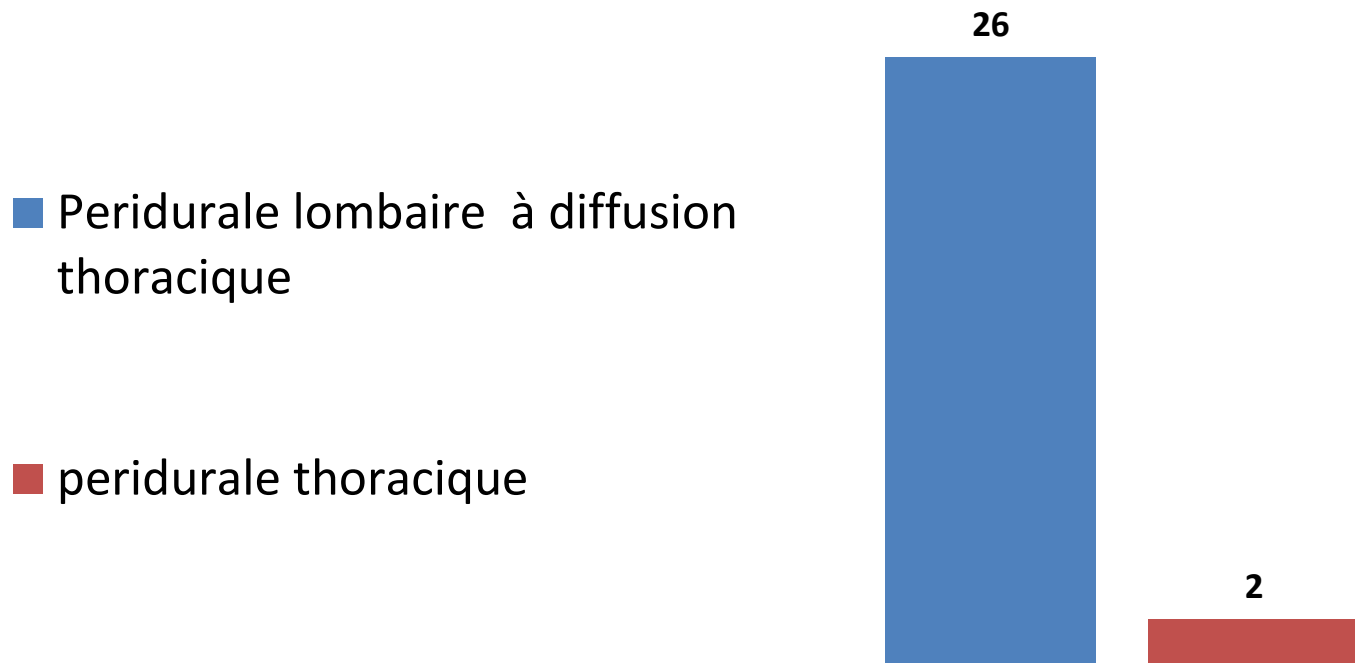


Intubation trachéale



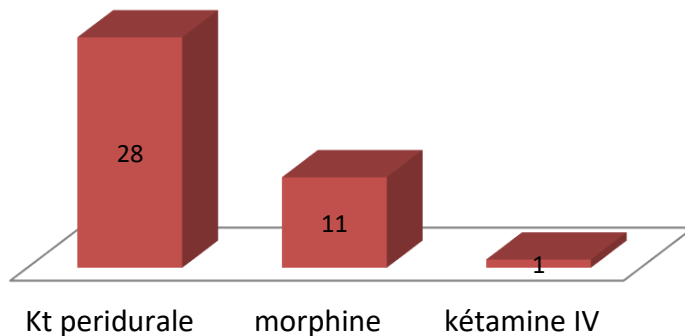
AG Combinée : AG / ALR

NIVEAU DE PONCTION

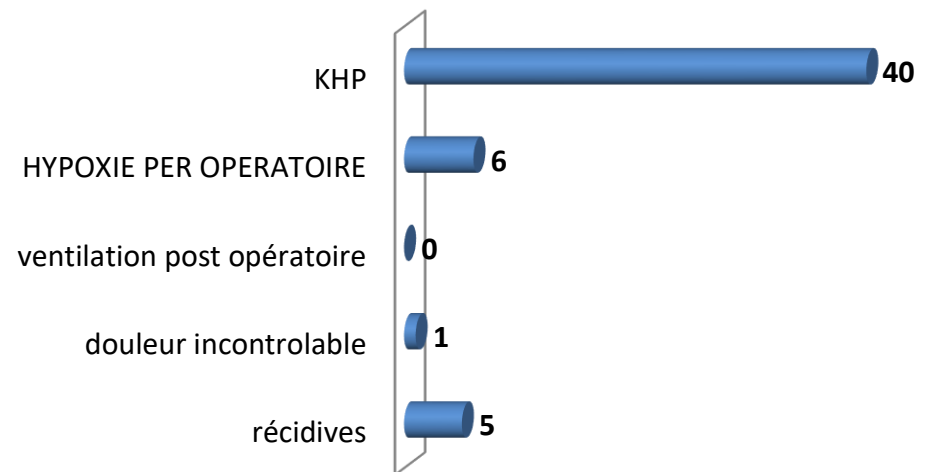


- Monitoring : ECG, PNI, SpO₂, Capnographie, Température.
- Antibiothérapie : cefotaxime et métronidazole.
- Prévention de l'anaphylaxie : corticothérapie à l'hydrocortisone (2 mg/kg).

GESTION DE LA DOUEUR POST OPERATOIRE



COMPLICATIONS



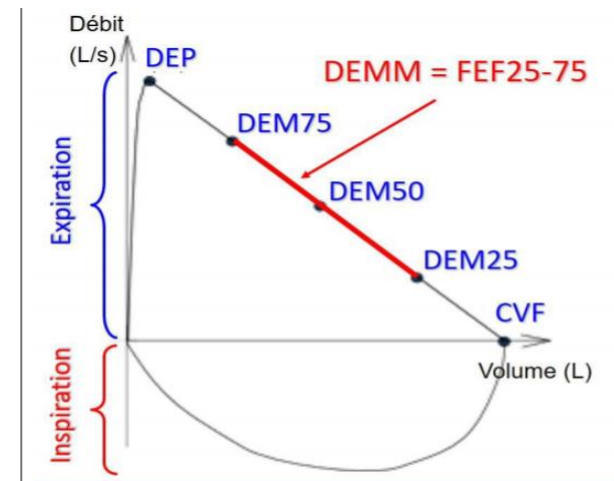
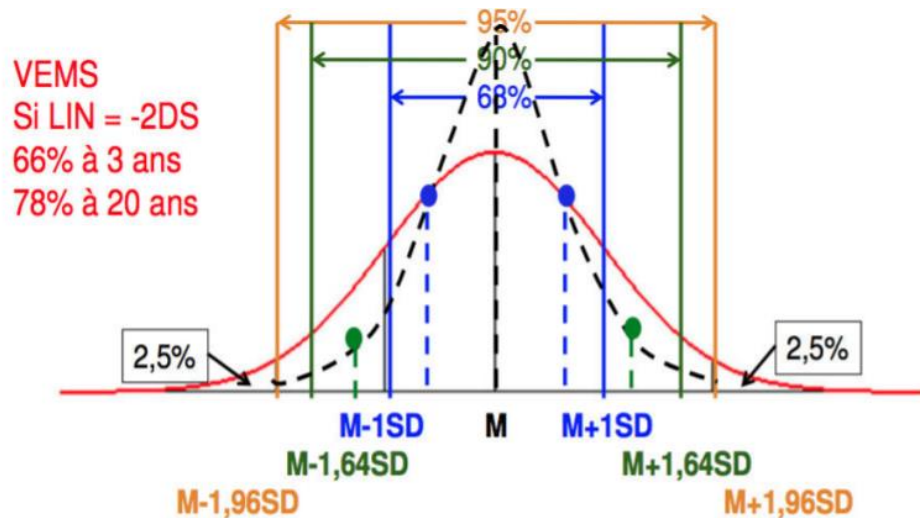
Discussion

Quelles explorations complémentaires (echoceur, EFR) en pré opératoire ?

- Evaluation cardiaque :
 - Pas systématique sauf :
 - Localisation péri cardiaque
 - Anomalie à l'examen clinique
 - Cardiopathie connu ou suspecté

Quelles explorations complémentaires (echoceour, EFR) en pré opératoire ?

- Evaluation de la fonction pulmonaire



Evaluation de la fonction pulmonaire

Pas obligatoire

Mais!

Quelles explorations complémentaires (echoceour, EFR) en pré opératoire ?

- Score de CLODS et évaluation préopératoire

RESEARCH REPORT

WILEY *Pediatric Anesthesia*

Perioperative respiratory adverse event risk assessment in children with upper respiratory tract infection: Validation of the CLODS score

Lisa K. Lee¹ | Marsha Kristel L. Bernardo¹ | Tristan R. Grogan² | David A. Elashoff² | Wendy H. P. Ren¹

*Accord en commun
Chirurgien - anesthésiste
réanimateur*

	1	2	5
C Current Signs and Symptoms	None <input type="checkbox"/>	Mild (Parent confirms URI AND/OR congestion, rhinorrhea, sore throat, sneezing, low fever, dry cough) <input type="checkbox"/>	Moderate/Severe (Purulence, wet cough, abnormal lung sounds, lethargy, toxic appearance or high fever) <input type="checkbox"/>
O Onset of Symptoms	>4 wk ago <input type="checkbox"/>	2-4 wk ago <input type="checkbox"/>	<2 wk ago <input type="checkbox"/>
L Presence of Lung Disease	None <input type="checkbox"/>	Mild (Hx of RSV, mild intermittent asthma, BPD if >1 y/o, loud snoring, or passive smoker) <input type="checkbox"/>	Moderate/Severe (Moderate persistent asthma, infant with BPD, OSA or pulmonary hypertension) <input type="checkbox"/>
D Airway Device	None or Facemask <input type="checkbox"/>	LMA or supraglottic airway <input type="checkbox"/>	Endotracheal Tube <input type="checkbox"/>
S Surgery	Other (Including PE tubes) <input type="checkbox"/>	Minor airway (T/A, nasal lacrimal duct probing, flexible bronchoscopy and dental extractions)	Major airway (Cleft palate, rigid bronchoscopy, maxillofacial surgery) <input type="checkbox"/>

Induction anesthésique : drogues et indications ?

Viby mogensen
IRS et induction IV

Guedel et halogénés

Table 1. Intubation readiness score

Score	Motor reaction to firm stimulus
1	Spontaneous movement
2	Movement in reaction to slight touch
3	Movement in reaction to firm stimulus
4	No movement

Table 2. Viby-Mogensen intubation score^a

Score	Laryngoscopy	Vocal cords	Coughing	Jaw relaxation	Limb movements
1	Easy	Open	None	Complete	None
2	Fair	Moving	Slight	Slight	Slight
3	Difficult	Closing	Moderate	Stiff	Moderate
4	Impossible	Closed	Severe	Rigid	Severe

^a Adequate intubation conditions were defined as a score ≤2 on each item.



Fig. 33-1. Description classique de Guedel des stades et niveaux de l'anesthésie à l'éther (A) et leur corrélation clinique et réflexes caractéristiques (B). (D'après Guedel⁸, avec adaptations.)

Intubation sélective ou non ?

- **Indications:**
 - ▶ **Protection** du poumon sain
 - ▶ Amélioration de l'**accès chirurgical** (surtout en thoracoscopie)
- **Choix** de la technique d'exclusion dépend de
 - ▶ **âge** de l'enfant
 - ▶ la nécessité ou non d'**aspirer** ou **reventiler** le poumon en perop
 - ▶ matériel **disponible**

Intubation sélective ou non ?

- Quel sondes ?

660 Fachwissen: Topthema

A

Thoraxchirurgie bei Kindern

Intubation und Beatmung:
die Ein-Lungen-Ventilation

Ralf Scherer



Scherer R. Thoraxchirurgie bei Kindern – Intubation und Beatmung: die Ein-Lungen-Ventilation. *Anästhesiol Intensivmed Notfallmed Schmerzther* 2006; 10: 660–664

Equipment

***Selective endobronchial intubation in paediatrics:
the Marraro Paediatric Bilumen Tube***


GIUSEPPE MARRARO MD

*Ospedale Fatebenefratelli e Oftalmico, Servizio di Anestesia e Rianimazione, Corso Porta Nuova
23, Milano 20121, Italy*

Keywords: paediatric; bilumen tube; intubation; bronchial

Intubation sélective ou non ?

- Quel sondes ?



Ralf Scherer


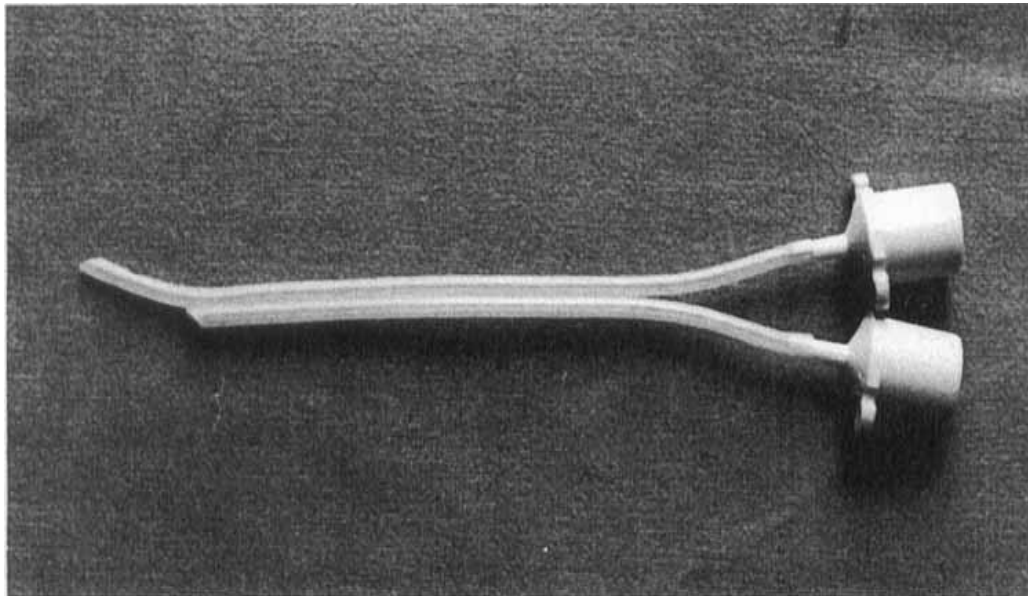
Equipment

*Selective endobronchial intubation in paediatrics:
the Marraro Paediatric Bilumen Tube*

GIUSEPPE MARRARO MD

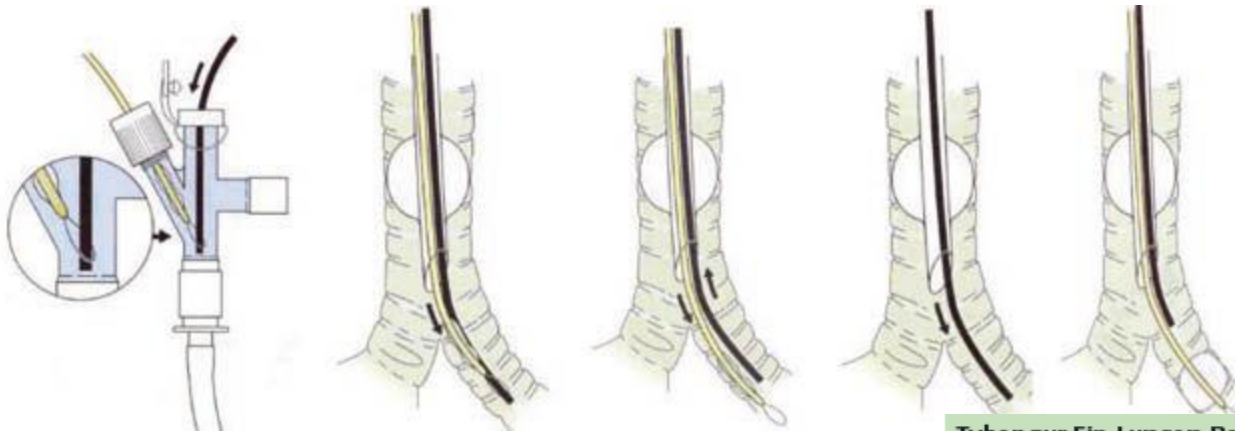
Ospedale Fatebenefratelli e Ophthalmico, Servizio di Anestesia e Rianimazione, Corso Porta Nuova
23, Milano 20121, Italy

Keywords: paediatric; bilumen tube; intubation; bronchial



Intubation sélective ou non ?

- Quel sondes ?

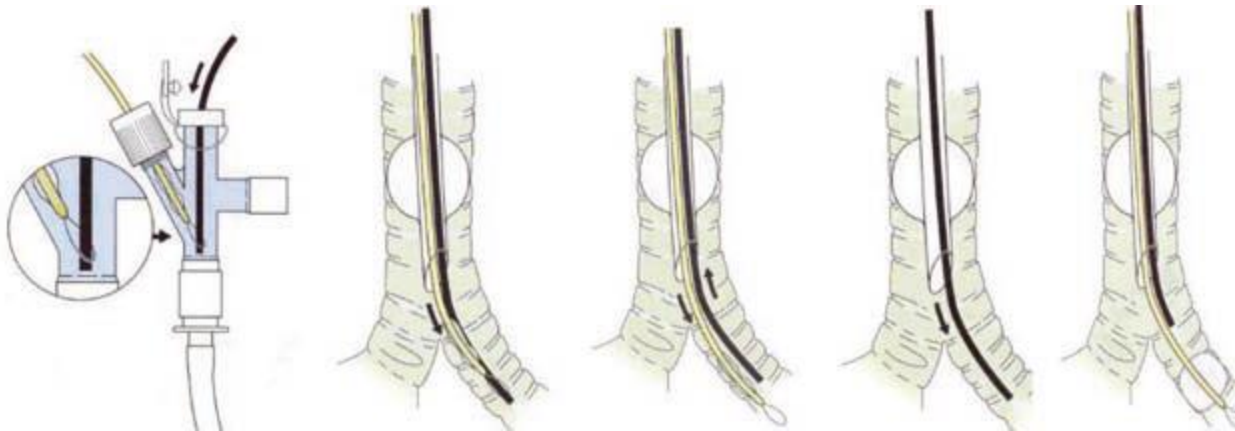


Tuben zur Ein-Lungen-Beatmung

Alter (Jahre)	Endotrachealtubus ¹ (ID) (mm)	Bronchus-blocker ²	Univent-Tubus ³ (ID) (mm)	Doppel-lumentubus (F) ⁴ /(mm) ⁵
0,5–1	3,5–4,0	5		2,5/2,5
1–1	4,0–4,5	5		2,5/3,0
2–4	4,5–6,0	5		3,0/3,5
4–6	5,0–5,5	5		
6–8	5,5–6,0	6	3,5	
8–10	6,0 mit Cuff	6	3,5	26
10–12	6,5 mit Cuff	6	4,5	26–28
12–14	6,5–7,0 mit Cuff	6	4,5	32
14–16	7,0 mit Cuff	7	6,0	35
16–18	7,0–8,0 mit Cuff	7	7,0	35

Intubation sélective ou non ?

- Quel sondes ?



Pediatric Anesthesia 2005 15: 204–208

doi:10.1111/j.1460-9592.2005.01421.x

*One lung ventilation in infants and children:
experience with Marraro double lumen tube*

DILIP K. PAWAR MD D A MNAMS* AND GIUSEPPE
A. MARRARO MD†

*Professor of Anaesthesiology, All India Institute of Medical Sciences, New Delhi, India and
†Professor and Director of Anaesthesia and Intensive Care, Paediatric Intensive Care Unit,
Fatebenefratelli and Ophthalmiatric Hospital, Milano, Italy

Intubation en position demi assise ou DD ?

- Indication : demi assise
 - Détresse respiratoire (secondaire) :
 - K H rompu
 - K H gênant

Ventilation uni-pulmonaire et répercussions

- Poumon supérieur:
 - hypoxémie du shunt vrai au niveau poumon exclu

Ventilation uni-pulmonaire et répercussions

- Poumon inférieur :
 - Recrutement des zones postérieurs et redistribution des zones de WEST

Effets de la chirurgie thoracique sur la fonction respiratoire

- **Sd restrictif (CV: -40%, CRF: -20%)**
 - douleur, baisse de la force inspiratoire...
- **Altération de la fonction diaphragmatique**

– ↓ Vt, ↑ FR : ↑ W respiratoire
– Atélectasies
– Modifications V/Q

Hypoxie

Ventilation ; PEEP . Sonde d oxygène , clampage de l' AP ,
désobstruction

Monitoring

- Hémodynamique

PRO AND CON

Pro: Pediatric Anesthesiologists Should Be the Primary Echocardiographers for Pediatric Patients Undergoing Cardiac Surgical Procedures

Susheela Sangwan,† MD, Calvin Au, MD, and Aman Mahajan, MD

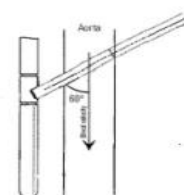
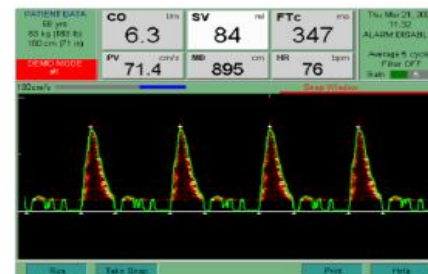
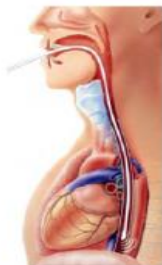Doppler oesophagien



Sonde orale (IOT) 10 j

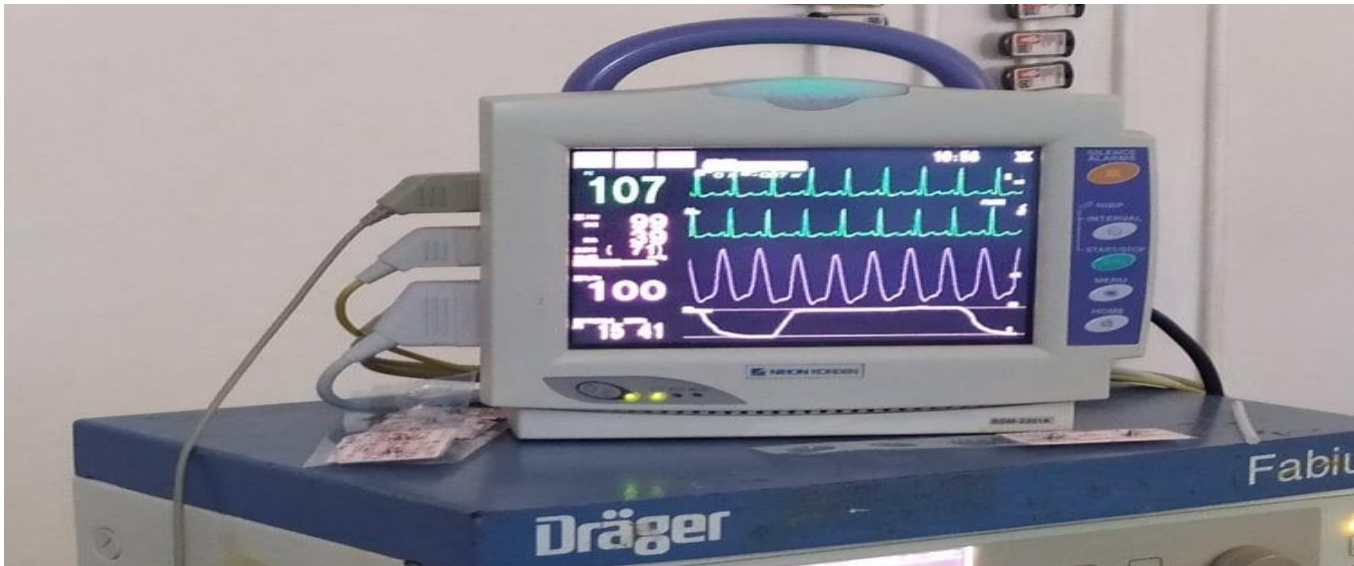

Sonde nasale (VS) 3j



Monitoring

- **Respiratoire :**

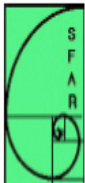

- **Autres :** BIS , pupillométrie ,..... Débit cardiaque NI

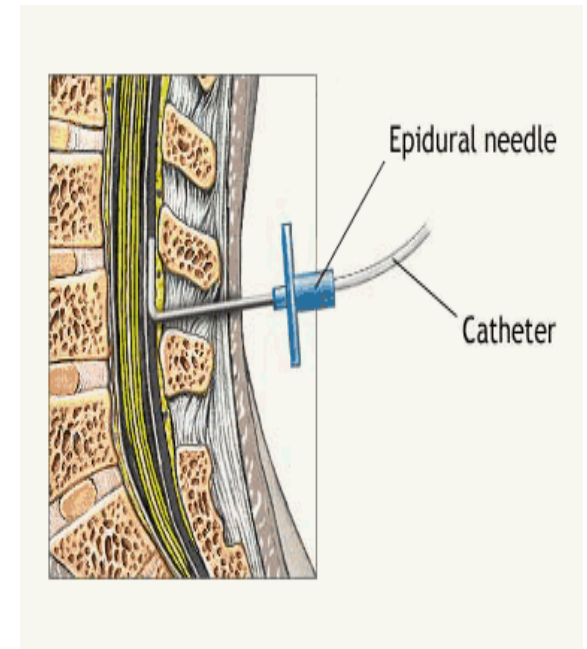
Analgésie

- *Analgésie multimodale*
- *Analgésie par voie générale*
 - analgésiques non morphiniques
 - morphine +/- PCA
 - PCA à partir de 6-7 ans
- *Analgésie loco-régionale*
 - AL du groupe amino amides (ropivacaïne ou lévobupivacaïne)
 - Péridurale thoracique, bloc paravertébral, KT de paroi, rachianalgésie morphine....

Péridurale lombaire à diffusion thoracique ou péri- thoracique



Recommandations Formalisées d'Experts
Anesthésie loco – régionale en pédiatrie



British Journal of Anaesthesia 111 (S1): i114–i124 (2013)
doi:10.1093/bja/aet379

BJA

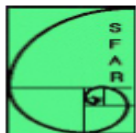Applications of regional anaesthesia in paediatrics

R. D. Shah and S. Suresh*

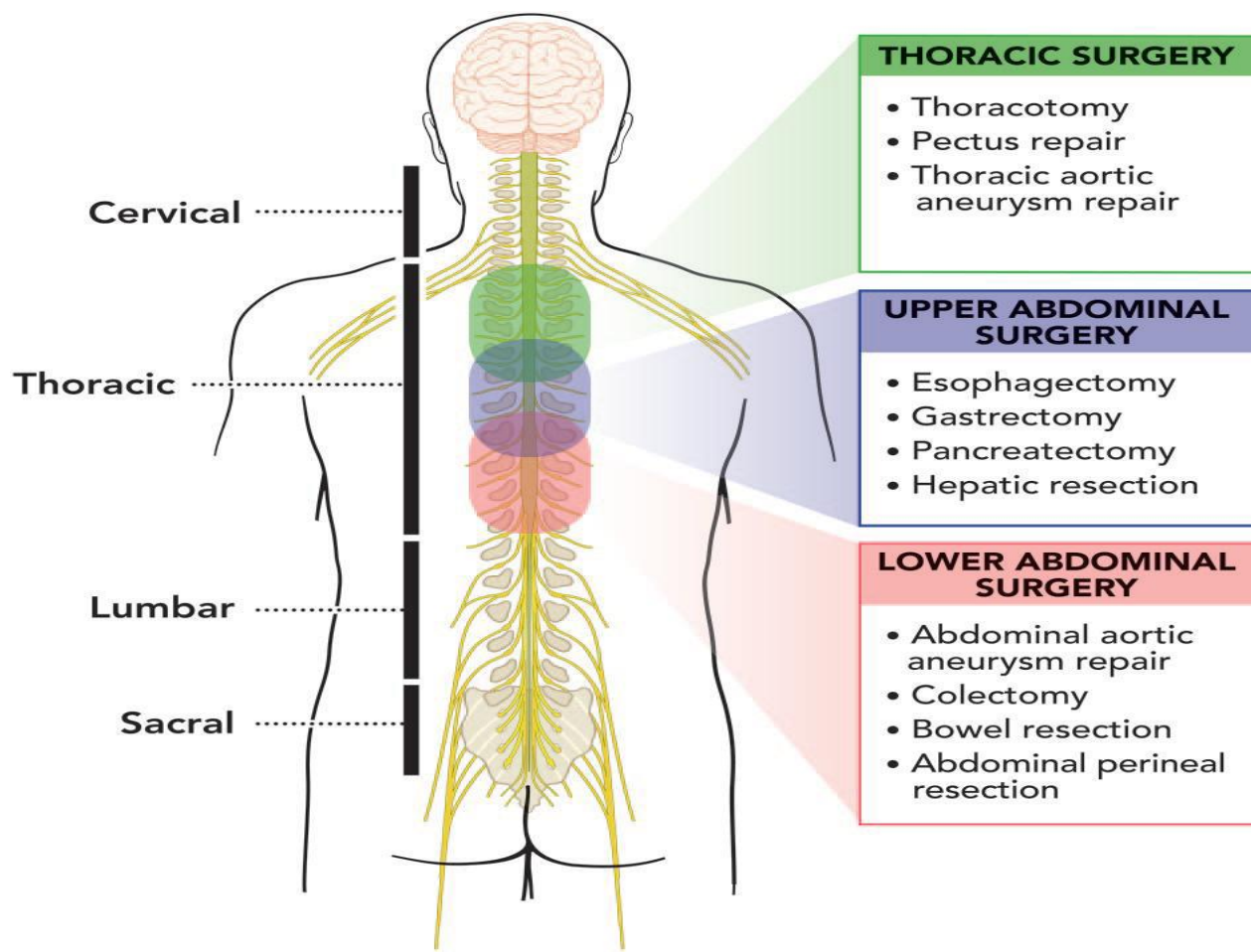
Department of Pediatric Anesthesiology, Ann & Robert H. Lurie Children's Hospital, Feinberg School of Medicine, Northwestern University, Chicago, IL 60611, USA

* Corresponding author. E-mail: ssuresh@luriechildrens.org; ssuresh@northwestern.edu

Péridurale lombaire à diffusion thoracique ou péri- thoracique



Recommandations Formalisées d'Experts Anesthésie loco – régionale en pédiatrie



Bloc paravertébral

CHU NORD - MARSEILLE

Espace Universitaire - Pavillon Etoile

Organisateur : Nicolas Dufeu (CHU Nord - Marseille)

Invité : Eryk Eisenberg (Pôle Santé République - Clermont Ferrand)

Place du bloc paravertébral en chirurgie thoracique en 2013



ELSEVIER

European Journal of Cardio-thoracic Surgery 40 (2011) 902–906

EUROPEAN JOURNAL OF
CARDIO-THORACIC
SURGERY

www.elsevier.com/locate/ejcts

Intra-operative paravertebral block for postoperative analgesia in thoracotomy patients: a randomized, double-blind, placebo-controlled study

Olivier Helms^{a,*}, Juliette Mariano^a, Jean-Gustave Hentz^a, Nicola Santelmo^b, Pierre-Emmanuel Falcoz^b, Gilbert Massard^b, Annick Steib^a

^a Department of Anaesthesia and Intensive Care Medicine, Strasbourg University Hospital, Strasbourg, France

^b Department of Thoracic Surgery, Strasbourg University Hospital, Strasbourg, France

Received 6 December 2010; received in revised form 17 January 2011; accepted 26 January 2011; Available online 5 March 2011

BRIEF COMMUNICATION

Interactive CardioVascular and Thoracic Surgery 14 (2012) 648–649
doi:10.1093/icvts/ivr055 Advance Access publication 17 February 2012

Insertion of paravertebral block catheters intraoperatively to reduce incidence of block failure

Hany Elsayed^{a,b,*}

^a Department of Cardiothoracic Surgery, Papworth Hospital, Cambridge, UK

^b Department of Thoracic Surgery, Ain Shams University, Cairo, Egypt

* Corresponding author. Tel: +44-1480-366014; fax: +44-1480-364853; e-mail: hany.elsayed@papworth.nhs.uk

Received 11 July 2011; received in revised form 29 September 2011; accepted 10 October 2011

BPV ou Péridurale ?



Au Total

- L'anesthésie péridurale **combinée** à une AG **sans opiacés** constitue une excellente alternative à l'utilisation de morphinomimétiques par voie IV car elle permet d'éviter les effets secondaires liés à leur utilisation.
- Par ailleurs, **le bloc moteur** induit par la péridurale a permis de ne pas curariser l'enfant.
- Ce protocole anesthésique a également permis de réaliser ce geste chirurgical dans les meilleures conditions, et d'assurer une analgésie **post-opératoire**.

Anaphylaxie et prévention ?

- CTC en systématique
- Remplissage vasculaire.
- Adrénaline en S/C 10 ./%M
- Adrénaline à la SAP (objectifs PAD normal)



2012 Update: World Allergy Organization Guidelines for the assessment and management of anaphylaxis

F. Estelle R. Simons^a, Ledit R.F. Arduzzo^b, M. Beatrice Bilò^c, Vesselin Dimov^d, Motohiro Ebisawa^e, Yehia M. El-Gamal^f, Dennis K. Ledford^g, Richard F. Lockey^g, Johannes Ring^h, Mario Sanchez-Borgesⁱ, Gian Enrico Senna^j, Aziz Sheikh^k, Bernard Y. Thong^l, Margitta Worm^m, for the World Allergy Organization

CONCLUSIONS

The evidence base for the recommendations to improve the assessment, management, and prevention of anaphylactic episodes made in the 2011 WAO Anaphylaxis Guidelines is even stronger now than at the time they were published. As highlighted in this Update, important advances have subsequently been made in the areas of: validation of the clinical criteria for diagnosis, use of epinephrine, development of in-vitro tests to distinguish clinical risk from asymptomatic sensitization, and immune modulation to prevent anaphylaxis. Additional studies relevant to human anaphylaxis, particularly prospective studies, are needed.

Douleur post opératoire et épargne morphinique ?

- Kt péri-dural
- Morphine
- Kétamine
- Analgésie multimodale
- PCA à partir de 6 ans

Une bonne évaluation de la douleur est la clef d'une prise en charge optimale

Conclusion

L'anesthésie pour traitement chirurgical de la maladie hydatique doit englober et anticiper les complications. L'anesthésie péridurale combinée à une anesthésie générale sans opiacés constitue un excellent choix.

Une coordination entre l'équipe d'anesthésie et l'équipe chirurgicale s'impose

Suivre les recommandations

C'est la clef de la réussite !